

## Schiefhals beim Säugling: Prävention, Erkennung und Behandlung

### Le torticolis du nourrisson: prévention, diagnostic et traitement

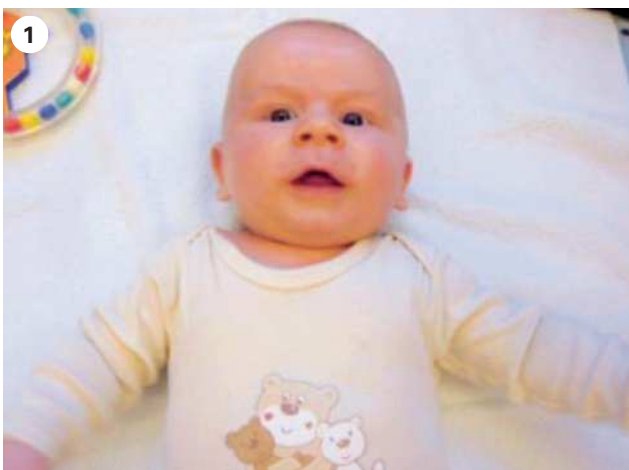CAREEN VAN SON

Die Prävention und die Behandlung von Schiefhals oder Tortikollis beim Säugling sollten interdisziplinär erfolgen. Die kinderphysiotherapeutische Behandlung auf muskuloskelettaler und neurophysiologischer Grundlage ist erfolgreich.

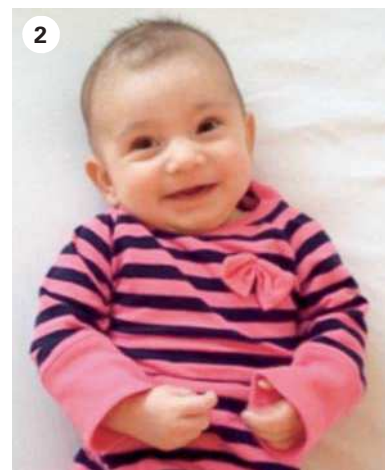
In den Neunzigerjahren wurden neue Empfehlungen eingeführt, um den plötzlichen Kindstod, das *Sudden Infant Death Syndrom* (SIDS), zu vermeiden. Die Babys werden seither konsequent auf den Rücken gelegt. Seitdem ist jedoch – aufgrund der bevorzugten Lage des Kopfes – die Prävalenz des Schiefhalses von 8 auf 12.5 Prozent gestiegen. Es ist deshalb

La prévention et le traitement du torticolis du nourrisson doivent se faire à un niveau interdisciplinaire. La physiothérapie pédiatrique effectuée sur une base musculo-squelettique et neuro-psychologique donne de bons résultats.

Dans les années 90, de nouvelles recommandations ont été adoptées afin d'éviter la mort subite de l'enfant ou *Sudden Infant Death Syndrom* (SIDS). Il est depuis devenu d'usage de coucher les bébés sur le dos. Mais de ce fait – en raison de la position privilégiée de la tête – la prévalence du torticolis est passée de 8 à 12.5%. Il est donc conseillé de



**Foto 1: Knabe, 2 Monate: primäre Plagiozephalie mit Gesichtasymmetrie. Rechts occipitale Eindellung mit in der Folge rechts frontaler Vorwölbung (die verschiedenen Größen der Augen beachten!), Schiefhaltung mit muskulärer Dysbalance. | Photo 1: garçon, 2 mois: plagiocéphalie primaire avec asymétrie faciale. Déformation occipitale droite avec par suite un gonflement frontal à droite (noter la taille différente des yeux!); position penchée de la tête avec déséquilibre musculaire.**



**Foto 2: Mädchen, 3 Monate (Saugglocke-Entbindung mit persistierender Schwellung am Hinterkopf) zeigt immer noch eine Kopfschiefhaltung. Im Alter von 4 Wochen erfolgte eine Manuelle Behandlung der Kopfgelenke sowie eine zweimalige Instruktion der Eltern, trotzdem ist das Resultat noch unbefriedigend. | Photo 2: fille, 3 mois (accouchement par ventouse et gonflement persistant au niveau de la nuque) présentant toujours une position penchée de la tête. Un traitement manuel des articulations de la jonction crânio-cervicale a été effectué à l'âge de 4 semaines et des recommandations ont été données à deux reprises aux parents, mais le résultat reste insatisfaisant.**

sinnvoll, die Empfehlungen zum SIDS mit Empfehlungen zur Prävention des Schiefhalses (Tortikollis) wegen einer bevorzugten Lage zu ergänzen.

Das ICD-10<sup>1</sup> definiert den Tortikollis als angeboren, geburts-traumatisch (d.h. eine Verletzung des M. Sternocleidomastoideus) und als lagebedingt, sowie durch Spastizität oder psychogen ausgelöst.

Kinderphysiotherapeuten sind darin geschult, den Schiefhals zu behandeln, und auch weitere mit dem Schiefhals zusammenhängende Pathologien zu erkennen [1]. Die Behandlung des Schiefhalses auf muskuloskeletalen und neurophysiologischen Grundlagen ist erfolgreich [2, 3].

### Die bevorzugte Lage und ihre Folgen

Viele Babys liegen in den ersten Lebenswochen mit dem Kopf stets in einer bevorzugten Lage. Als Ursache kann eine primäre Plagiocephalie, eine angeborene Schädeldeformation (*Foto 1*), vorliegen oder eine muskuläre Dysbalance der Nackenmuskeln. Auch eine Schwellung (Kephalhämatom) am Kopf nach einer Saugglockenentbindung (*Foto 2*) zwingt das Baby in die Schiefhaltung. In der Folge entsteht der Schiefhals, da das Baby wegen der SIDS-Empfehlung nicht mehr im Wechsel auch in die Seiten- oder Bauchlage, sondern nur noch in die Rückenlage gelegt wird.

Das Kind mit einer bevorzugten Kopflage kann seinen Kopf aktiv nicht oder nur wenig über die Mittellinie zur anderen Seite drehen. Passiv sind die Rotation des Kopfes und die Lateroflexion der Halswirbelsäule jedoch nach beiden Seiten frei. Per Definition ist die bevorzugte Lage gegeben, wenn der Säugling während einer minimalen Beobachtungszeit von 15 Minuten drei Viertel der Zeit den Kopf zur einen Seite gedreht hält und die aktive Rotation zur anderen Seite restriktiert ist [3].

In den ersten 10–12 Wochen sind die Wirbelgelenke knorpelig. Die Facetten sind noch flach ausgerichtet. Ein Baby kann darum im Gegensatz zu Erwachsenen seinen Kopf in einem Bewegungsausmass von 90°–0°–90° drehen. Dreht das Kind seinen Kopf in dieser Zeit kaum aktiv zur anderen Seite, stabilisieren sich die Kopfgelenke in einem asymmetrischen ROM mit einer Gegenrotation auf Höhe C1–C2. Der Dens steht in der Folge schräg. Ausserdem kann der N. Vagus im Foramen Jugulare eingeklemmt und die venöse Drainage behindert werden. Das Baby zeigt vegetative Symptome wie vermehrtes Spucken, Obstipation, Dreimonatskoliken, Befindlichkeitsstörungen, Schreiatacken oder unklare Fieberschübe. Es entstehen ein Tortikollis, eine Plagio-/Brachycephalie<sup>2</sup>, eine Ohren- und Gesichtsasymmetrie, eine generalisierte

compléter les recommandations visant à éviter le SIDS par des recommandations visant à prévenir le torticollis.

La CIM-10<sup>1</sup> définit le torticollis comme congénital, dû à un traumatisme à la naissance (c.-à-d. une lésion du muscle sterno-cléido-mastoïdien) et lié à la position ainsi que d'origine spastique ou psychogène.

Les physiothérapeutes pédiatriques sont formés pour traiter le torticollis ainsi que pour reconnaître d'autres pathologies qui lui seraient liées [1]. Le traitement effectué sur une base musculo-squelettique et neuro-physiologique donne de bons résultats [2, 3].

### La position privilégiée et ses conséquences

Les premières semaines après la naissance, de nombreux bébés penchent toujours la tête du même côté lorsqu'ils sont allongés. La cause peut être une plagiocéphalie primaire, une déformation crânienne congénitale (*photo 1*) ou un déséquilibre musculaire des muscles de la nuque. Une tuméfaction (céphalhématome) à la tête suite à un accouchement par ventouse (*photo 2*) peut aussi obliger le bébé à pencher la tête. Ceci entraîne un torticollis, le bébé ne peut plus être couché sur le côté ou sur le ventre, mais uniquement sur le dos du fait de la recommandation liée au SIDS.

L'enfant dont la tête adopte toujours la même position ne peut pas tourner activement la tête, ou à peine, au-delà de la ligne médiane qui délimite les deux côtés. La rotation de la tête et la latéro-flexion passives de la colonne cervicale sont cependant possibles des deux côtés. Il existe une position privilégiée lorsque le nourrisson, observé pendant une durée minimum de 15 minutes, tient la tête penchée d'un côté les trois quarts du temps et que la rotation active de l'autre côté est limitée [3].

Durant les 10–12 premières semaines, les articulations vertébrales sont cartilagineuses. Les facettes sont encore plates. Contrairement à un adulte, un bébé peut donc tourner la tête avec un mouvement d'ampleur 90°–0°–90°. Si, durant cette période, il ne tourne quasiment pas la tête activement de l'autre côté, les articulations de la jonction crânio-cervicale se stabilisent dans une amplitude articulaire asymétrique avec une rotation en sens contraire au niveau C1–C2. Par voie de conséquence, la dent axis se trouve penchée. Le nerf vagal peut en outre être coincé dans le foramen jugulaire et le drainage veineux être entravé. Le bébé présente des symptômes végétatifs comme une salivation accrue, une constipation, des coliques durant les 3 premiers mois, des troubles du comportement, il crie et il est sujet à des poussées de fièvre inexplicables. On observe un torticollis, une plagio-/brachycéphalie<sup>2</sup>,

<sup>1</sup> ICD-10: International Classification of Diagnoses, <http://www.dimdi.de/static/de/klassi/diagnosen/icd10/htmlgm2012/#XIII>

<sup>2</sup> Brachycephalie: Schädeldeformation «Kurzkopf», Abflachung des gesamten Hinterköpfchens, Verbreiterung des Köpfchens und des Gesichts.

<sup>1</sup> CIM-10: Classification Internationale des Maladies, <http://www.dimdi.de/static/de/klassi/diagnosen/icd10/htmlgm2012/#XIII>

<sup>2</sup> Brachycéphalie: Déformation crânienne («crâne court»), tassement de tout l'occiput, élargissement de la tête et du visage.

Asymmetrie (Säuglingsskoliose) und unter dem Einfluss des ATNR<sup>3</sup> verhardt das Kind zeitweise in der Fechterstellung [4].

### Kongenitaler muskulärer Tortikollis

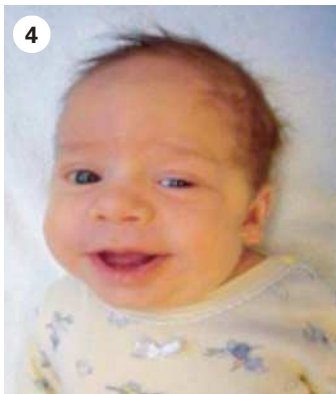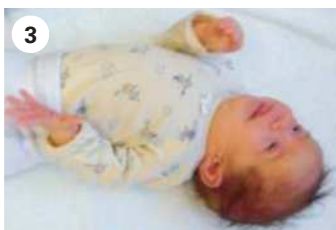Ist der M. Sternocleidomastoideus (SCM) einseitig atrophisch oder verletzt worden, spricht man vom kongenitalen muskulären Tortikollis. Zwei Wochen nach der Geburt ist häufig ein olivengrosser fibröser Tumor (Kompartimentsyndrom) palpabel. Der Kopf ist zur einen Seite geneigt, das Kinn zur anderen Seite hin gedreht. Der Range of Movement (ROM) ist aktiv und passiv für die Kopf/HWS-Rotation und -Lateroflexion eingeschränkt. Sekundär treten beim Schiefhals oft eine deformierende Plagioccephalie, eine Gesichtsskoliose sowie eine asymmetrische motorische Entwicklung auf.

Der Schiefhals steht häufig im Zusammenhang mit anderen Pathologien wie Hüftdysplasie (Prävalenz 1200/Jahr<sup>4</sup>), Säuglingsskoliose, Segmentationsstörungen<sup>5</sup> (Foto 3–5), Tracheo-

une asymétrie des oreilles et du visage, une asymétrie généralisée (scoliose du nourrisson) et, sous l'influence du réflexe tonique asymétrique du cou<sup>3</sup>, l'enfant reste parfois un certain temps dans la position de l'escrimeur [4].

### Torticollis musculaire congénital

Si le muscle sterno-cléido-mastoïdien est atrophié d'un côté ou a subi une lésion, on parle de torticollis musculaire congénital. Deux semaines après la naissance, on peut souvent sentir une tumeur fibreuse de la taille d'une olive (syndrome de compartiment). La tête est penchée d'un côté, le menton tourné de l'autre. L'amplitude articulaire est limitée activement et passivement pour la rotation et la latéro-flexion de la tête/la colonne cervicale. En cas de torticollis une plagiocéphalie déformante, on observe souvent secondairement une asymétrie faciale ainsi qu'un développement moteur asymétrique.



**Foto 3, 4 und 5: Knabe mit Schiefhals mit 6 Wochen (Foto 3, 4) und mit 27 Monaten (Foto 5): Der Befund ergab eine eingeschränkte Beweglichkeit der BWS, HWS, von Scapula/Schultergelenk links sowie eine Gesichtssymmetrie (Foto 5). Ein Röntgenbild bestätigte den Verdacht auf eine Segmentationsstörung. Das Ziel der Physiotherapie ist es, die Folgen der Asymmetrie, das heisst kompensatorische Bewegungsmuster, zu begleiten, sowie normale Aktivität und Partizipation im Alltag zu fördern. Das Baby konnte zum Beispiel nur auf einer Seite gestillt werden. Nach der ersten Behandlung war ein beidseitiges Stillen und Trinken möglich. | Photo 3, 4 et 5: Garçon souffrant d'un torticollis, à l'âge de 6 semaines (photos 3, 4) et de 27 mois (photo 5): le diagnostic révélait une mobilité réduite de la colonne thoracique, de la colonne cervicale, de l'omoplate/l'articulation scapulo-humérale à gauche ainsi qu'une asymétrie faciale (photo 5). Une radio a confirmé le soupçon d'un trouble de la segmentation. L'objectif de la physiothérapie est de corriger les conséquences de l'asymétrie, c'est-à-dire des types de mouvements compensatoires, ainsi que de favoriser l'activité normale et la participation au quotidien. L'enfant ne pouvait par exemple être allaité que d'un côté. Après la première séance il pouvait téter et boire des deux côtés.**

<sup>3</sup> ATNR: Asymmetrischer Tonischer Nacken-Reflex ist als physiologisches Phänomen der neuronale Entwicklung von der 4. bis 8. Lebenswoche sichtbar (Fechterstellung).

<sup>4</sup> Anzahl der Neuerkrankungen pro Jahr pro 100 000 Einwohner.

<sup>5</sup> Segmentationsstörung: Fehlanlage der Wirbel/Rippen durch eine Störung in der Embryonalperiode (4.–8. Schwangerschaftswoche).

<sup>3</sup> Le réflexe tonique asymétrique du cou est un phénomène physiologique du développement neuronal qui s'observe entre la 4<sup>ème</sup> et la 8<sup>ème</sup> semaine de la vie (position de l'escrimeur).

malazie<sup>6</sup>, Sandifer-Syndrom<sup>7</sup> und neurologischen Pathologien. Der Schiefhals ist auch ein Symptom von akuten Pathologien wie ein Halsabszess oder Trauma. [5]

### Prävention und Behandlung des Schiefhalses

Die Prävention und Behandlung des Schiefhalses ist interdisziplinär und kann in sechs Schritten beschrieben werden:

1. Empfehlungen zur bevorzugten Lage werden bei der Geburtsvorbereitung, im Spital, beim Kinderarzt und der Mütter/Väter-Beratung erklärt und vorgezeigt.
2. Hebammen, Pflegefachpersonen, Kinderärzte achten auf Zeichen der bevorzugten Lage, auf eine Plagiocephalie und Gesichtsasymmetrie.
3. Zeigt das Kind zwei Wochen nach Geburt eine bevorzugte Lage, soll das symmetrische Handling intensiviert werden.
4. Zeigt das Kind mit vier Wochen eine deutliche Haltungs- und Bewegungsasymmetrie, Gesichts- und/oder Schädelasymmetrie, so benötigt es eine medizinische Untersuchung zur Differentialdiagnostik: Sind eine muskuläre Dysbalance, ein kongenitaler muskulärer Tortikollis (CMT) oder weitere unterliegende Pathologien vorhanden? Zuweisung an die Kinderphysiotherapie.
5. Nimmt die Plagiocephalie trotzdem zu, kann ab dem fünften Monat mit einer Helmredression<sup>8</sup> begonnen werden. Die Indikation ist aber unklar und erfolgt häufig subjektiv. Liegt eine Kraniosynostose<sup>9</sup> (0.3%) vor, so muss operiert werden.
6. Ein kontrakter M. Sternocleidomastoideus wird operiert, wobei ebenfalls die Kopf Gelenke überprüft und allenfalls passiv mobilisiert werden sollten. Anschliessend erfolgt Kinderphysiotherapie, um die aktive symmetrische Haltung und Bewegung zu erarbeiten.

Prognose: Im Alter von zwei bis drei Jahren ist meistens nur noch eine leichte Schädelasymmetrie sichtbar. Die meisten Kinder zeigen keine Vorzugshaltung oder Bewegungsasymmetrie mehr [6, 7].

Le torticollis apparaît souvent lié à d'autres pathologies comme la dysplasie de la hanche (prévalence 1200/an<sup>4</sup>), la scoliose du nourrisson, les troubles de la segmentation<sup>5</sup> (photo 3–5), la trachéomalacie<sup>6</sup>, le syndrome de Sandifer<sup>7</sup> et des pathologies neurologiques. Le torticollis est également un symptôme de pathologies aiguës comme un abcès au cou ou un traumatisme [5].

### Prévention et traitement du torticollis

La prévention et le traitement du torticollis se font à un niveau interdisciplinaire et peuvent être décrits en six étapes:

1. Les recommandations pour éviter la position privilégiée sont expliquées lors de la préparation à la naissance, à l'hôpital, chez le pédiatre et le consultant maternel/paternel.
2. Les sages-femmes, le personnel soignant et les pédiatres sont attentifs aux signes indiquant une position privilégiée, une plagiocéphalie ou une asymétrie faciale.
3. Si, deux semaines après la naissance, l'enfant a encore une position privilégiée, il convient d'intensifier les efforts pour rétablir la symétrie.
4. Si l'enfant de quatre semaines présente une forte asymétrie posturale et motrice, une asymétrie faciale et/ou crânienne, un examen médical s'impose pour établir un diagnostic différentiel: existe-t-il un déséquilibre musculaire, un torticollis musculaire congénital ou d'autres pathologies sous-jacentes? Consultation d'un physiothérapeute pédiatrique.
5. Si la plagiocéphalie s'accroît malgré tout, on peut, à partir du cinquième mois, effectuer un redressement à l'aide d'un casque<sup>8</sup>. L'indication n'est cependant pas claire et paraît souvent subjective. En cas de craniosténose<sup>9</sup> (0.3%), il convient d'opérer.
6. Un muscle sterno-cléido-mastoïdien contracté sera opéré, les articulations de la jonction crânio-cervicale devront être également examinées et éventuellement mobilisées de manière passive. On procède ensuite à la physiothérapie pédiatrique afin de rétablir une position et un mouvement actifs symétriques.

<sup>6</sup> Tracheomalazie: Angeborene ungenügende Stabilität der Knorpelspannen der Luftröhre, erhöht den Atemwegwiderstand (Dyspnoe).

<sup>7</sup> Das Sandifer-Syndrom ist eine paroxysmale dystone Bewegungsstörung mit einem gastro-ösophagealen Reflux, häufig einer Hiatushernie und unauffälligem neurologischen Befund.

<sup>8</sup> Helmredression: Verwendung von kranialen Orthesen zur Formung des Schädels während des Wachstums.

<sup>9</sup> Als Kraniosynostosen (Schädelnahtverknöcherungen) bezeichnet man eine vorzeitige Verknöcherung einzelner oder mehrerer Schädelnähte, sodass das normale Wachstum behindert wird.

<sup>4</sup> Nombre de nouveaux cas par an sur 100 000 habitants.

<sup>5</sup> Trouble de la segmentation: mauvaise position de la colonne vertébrale/des côtes due à un traumatisme durant la phase embryonnaire (4–8<sup>ème</sup> semaine de grossesse).

<sup>6</sup> Trachéomalacie: Manque de stabilité congénitale des attaches cartilagineuses de la trachée, augmente la résistance des voies aériennes (dyspnée).

<sup>7</sup> Le syndrome de Sandifer est un trouble moteur de type dystonie paroxystique avec un reflux gastro-œsophagien, souvent accompagné d'une hernie hiatale et de symptômes neurologiques.

<sup>8</sup> Redressement avec un casque: utilisation d'orthèses crâniennes pour remodeler le crâne pendant la croissance.

<sup>9</sup> Une craniosténose (ossification des sutures crâniennes) désigne une ossification prématurée d'une ou plusieurs sutures crâniennes, qui empêche une croissance normale.

## Kinderphysiotherapie

Der Befund und die Behandlung in der Kinderphysiotherapie basieren auf funktionell anatomischer sowie neurophysiologischer Grundlage. Das Ziel ist es, ein asymmetrisches Bewegungsverhalten zu erkennen und einer muskuloskeletalen, neurologischen oder weiteren Ursache zuzuordnen sowie dementsprechend zu behandeln. Die Bewegungsentwicklung wird beobachtet und analysiert. Ausser den aktiven und passiven ROM in Kopf-/HWS-Bereich werden Wirbelsäule und Becken/Hüften sowie die (neurologische) Qualität der Motorik mit einbezogen. Physiotherapie verbessert die ROM über aktive und passive Bewegung. Dazu werden manualmedizinische Techniken und Faszilitation der altersentsprechenden Bewegungen eingesetzt. Die Eltern werden in altersadäquatem Üben und symmetrischem Handling gecoacht (*siehe Kasten*).

### Kasten: Empfehlungen zum Handling bei bevorzugter Lage des Säuglings

Die Empfehlungen beziehen sich auf das Schlafenlegen, Pflegen, Stillen und Füttern, Tragen sowie den Transport. Häufige Wiederholungen der Empfehlungen erhöhen die Aufmerksamkeit der Eltern für dieses Thema und es stärkt sie im Umgang mit ihrem Baby. Schon im Geburtsvorbereitungskurs, während der Spitalphase sowie in den Mütter/Väter-Beratungsstellen sollten Hebammen, Pflegefachfrauen, Kinderärzte und -physiotherapeuten das Handling des Babys erklären und vorzeigen.

**Schlafen:** In Rückenlage, den Kopf abwechselnd auf die linke oder rechte Seite legen.

**Pflegen:** Das Kind gerade vor sich legen, mit den Füßen am Bauch der pflegenden Person. Das Baby vom ersten Tag an bei jedem Wickeln einige Minuten auf den Bauch legen. Es motivieren, die Seiten abzuwechseln.

**Stillen:** Das Kind in Seitenlage am Rumpf und Kopf gestützt anlegen. Es kann so die Brust mit beiden Händen berühren.

**Schöppeln:** Das Kind abwechselnd auf den linken/rechten Arm nehmen oder gerade auf den Oberschenkel legen, die Füßchen am Bauch der schöppelnden Person. Nach jedem Füttern das Baby auf eine Seite legen (mit einer Badtuchrolle im Rücken).

**Tragen:** Das Kind bequem über die Seiten- oder Bauchlage aufnehmen. In der aktiven Seiten- oder Bauchlage oder entspannt an der Schulter tragen. Für die Kopfaufrichtung und -drehung öfter die Seiten wechseln, dies gilt ebenfalls in einem Tragetuch/Bauchträger.

**Spielen:** In Rückenlage das Kind stimulieren, sich nach beiden Seiten zu bewegen. Spielsachen können auf Nabelhöhe zum Berühren und Greifen aufgehängt werden. Das Kind zur Stimulierung der Rücken- und Nackenmuskeln von Anfang an unter Aufsicht auf dem Bauch spielen lassen. Die Zeit auf dem Bauch von drei Mal pro Tag 5 Minuten in den ersten Wochen bis drei Mal pro Tag 30 Minuten im Alter von drei Monaten steigern.

**Transport:** Im Kinderwagen das Kind auf die Seite, den Bauch oder den Rücken lagern. Im Maxi-Cosi® wenn nötig seitlich über die ganze Länge (Becken-Kopf) mit Handtuchrollen abstützen. Vor langem Sitzen im Maxi-Cosi® ist jedoch abzuraten, denn das leichte Vertikalisieren lässt den Nacken seitlich einknicken.

Pronostic: à l'âge de deux-trois ans, l'asymétrie crânienne sera en général très peu visible. La plupart des enfants ne présentent plus de position privilégiée ou d'asymétrie motrice [6, 7].

## Physiothérapie pédiatrique

Dans le domaine de la physiothérapie pédiatrique, le diagnostic et le traitement se basent sur des principes anatomiques et neuro-physiologiques fonctionnels. L'objectif est d'identifier un comportement moteur asymétrique et de lui attribuer une cause musculo-squelettique, neurologique ou autre puis de le traiter en conséquence. Le développement moteur est observé et analysé. A côté de l'amplitude articulaire active et passive de la région de la tête/colonne cervicale, la colonne

### Encadré: Recommandations de manipulation en cas de position privilégiée chez le nourrisson

Les recommandations se réfèrent à la façon de coucher l'enfant, aux soins, à l'allaitement, à l'alimentation, à la façon de porter l'enfant ainsi qu'au transport. La répétition fréquente des recommandations permet d'augmenter l'attention des parents sur ce thème et renforce leur relation avec le bébé. Dès les cours de préparation à la naissance, pendant la phase d'hospitalisation ainsi que dans les bureaux de conseil destinés aux mères/pères, les sages-femmes, les infirmières, les pédiatres et les physiothérapeutes pédiatriques devraient expliquer et montrer comment il faut manipuler le bébé.

**Position couchée:** Le placer sur le dos, en lui mettant la tête du côté gauche et du côté droit en alternance.

**Soins:** Placer l'enfant devant soi, les pieds sur le ventre de la personne qui dispense les soins. Dès le premier jour, mettre l'enfant sur le ventre pendant quelques minutes à chaque fois qu'on le change. L'inciter à changer de côté.

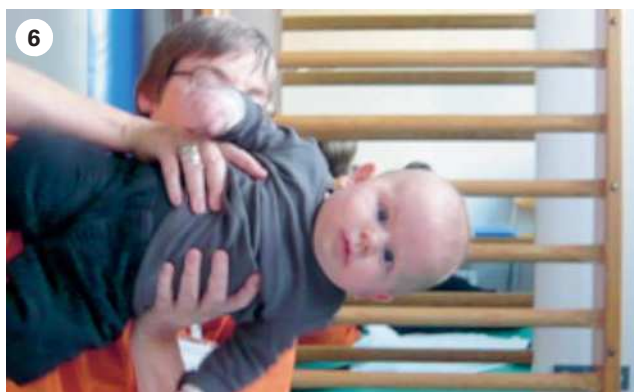**Allaitement:** Mettre l'enfant sur le côté en l'appuyant contre le torse et la tête. Il peut ainsi toucher la poitrine avec les deux mains.

**Alimentation:** Prendre l'enfant sur le bras gauche/droit en alternance ou bien le poser sur les cuisses, les pieds contre le ventre de la personne qui lui donne à manger. Après l'avoir fait manger, mettre l'enfant sur un côté (avec une serviette sur le dos).

**Porter:** Soulever tranquillement l'enfant en le mettant en position de côté ou sur le ventre. Le porter en position active sur le côté ou sur le ventre ou bien détendu sur l'épaule. Pour l'orientation et la torsion de la tête, changer souvent de côté, cela vaut aussi si on utilise une écharpe porte-bébé.

**Jouer:** Stimuler l'enfant lorsqu'il est sur le dos, pour qu'il se tourne des deux côtés. On peut suspendre des jouets à hauteur du nombril pour qu'il puisse les toucher et les attraper. Pour stimuler les muscles du dos et du cou, laisser l'enfant jouer sur le ventre dès le début, en le surveillant. Le laisser sur le ventre trois fois par jour pendant 5 minutes durant les premières semaines, puis augmenter la durée jusqu'à 30 minutes, 3 fois par jour arrivé à l'âge de trois mois.

**Transport:** Mettre l'enfant sur le côté, sur le ventre ou sur le dos dans la poussette. Dans le Maxi-Cosi®, le caler si nécessaire de côté sur toute la longueur (bassin-tête) avec des essuie-mains. Il est toutefois déconseillé de le laisser longtemps dans le Maxi-Cosi® car la légère verticalité fait pencher la nuque sur le côté.

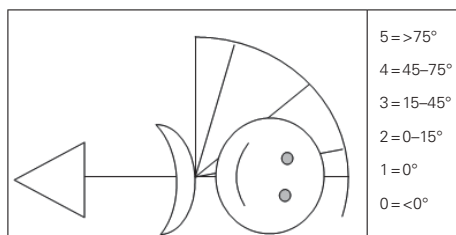


**Foto 6: Muskelfunktionsmessung nach Öhmann (vgl. auch Abbildung 1) [10]. Derselbe Knabe mit 3 Monaten erreicht auf der Muskelfunktionskala auf beiden Seiten einen guten Wert von 2 nach vier physiotherapeutische Behandlungen und konsequentem Handling durch die Eltern. | Photo 6: Mesure de la fonction musculaire d'après Öhmann (cf. aussi illustration 1) [10]. A trois mois, le même garçon obtient une bonne valeur (2) pour les deux côtés sur l'échelle mesurant la fonction musculaire (au terme de 4 séances de physiothérapie et de manipulations adaptées des parents).**

Der Befund und das Behandlungsergebnis werden mit einem standardisierten Assessment dokumentiert. ROM-Messungen mit dem Goniometer/Protraktor belegen den verkürzten SCM und eingeschränkte Gelenksfunktionen. Mit einem Video-Assessment [3] kann beobachtet werden, ob tatsächlich eine bevorzugte Lage vorliegt. Gleichzeitig wird auch die Qualität der Motorik beurteilt. Dazu werden die Tests «General Movements»<sup>10</sup> (bis 16 Wochen) und «Infant Motor Profile»<sup>11</sup> (3–15 Monate) eingesetzt. Die Bewertung der *Haltung* ist im Alter von 6 bis 16 Wochen über eine 12-Punkte-Asymmetriekala [8] möglich. Auf Fotos lässt sich der *Neigungswinkel des Kopfes* ausmessen [9]. Die *Muskelfunktion* für die Aufrichtung des Kopfes wird in gehaltener horizontaler Seitenlage auf einer Skala von 0–5 gemessen [10]. Dabei muss der Kopf mindestens 5 Sekunden gehalten werden können (siehe *Abbildung 1* und *Foto 6*), was ab dem dritten Monat, nach Entwicklung der physiologischen Stellreaktionen, möglich wird. Eine *Plagiozephalometrie* zeigt den Verlauf der Schädelverformung auf (*Foto 7*) [2].

### Ideal ist eine Zusammenarbeit von Chiropraktik, Osteopathie und Physiotherapie

Neben der Kinderphysiotherapie wird ein Kind mit Schiefhals oft auch mit Chiropraktik oder Osteopathie behandelt.



**Abbildung 1: Muskelfunktionskala nach Öhmann: In horizontaler Seitenlage sollte der Kopf mindestens 5 Sekunden gehalten werden können [10]. | Illustration 1: échelle fonctionnelle musculaire selon Öhmann: en position latérale horizontale, la tête doit pouvoir être maintenue pendant au moins 5 secondes [10].**

vertébrale und das Becken/die Hüften sowie die Qualität (neurologische) der Motricität haben eine wichtige Rolle. Die Physiotherapie verbessert die Gelenkbeweglichkeit durch aktive und passive Bewegungen. Sie beinhaltet die Anwendung von manuellen Medizin- und Bewegungs-facilitations-Techniken. Sie erfolgt in Abhängigkeit vom Alter. Man informiert die Eltern über geeignete Übungen nach dem Alter des Kindes und wie man die Symmetrie (*voir encadré*).

Die Diagnose und das Behandlungsergebnis sind durch eine standardisierte Bewertung gestützt. Die Gelenkbeweglichkeit wird mit dem Goniometer/Rapporteur gemessen und zeigt eine Verkürzung des SCM und eingeschränkte Gelenkfunktionen. Ein Video-Assessment [3] ermöglicht es, festzustellen, ob eine bevorzugte Position vorliegt. Gleichzeitig wird auch die Motorikqualität beurteilt. Hierzu werden die Tests «General Movements»<sup>10</sup> (bis zu 16 Wochen) und «Infant Motor Profile»<sup>11</sup> (3–15 Monate) eingesetzt. Die Bewertung der *Haltung* erfolgt im Alter von 6 bis 16 Wochen über eine 12-Punkte-Asymmetriekala [8]. Auf Fotos lässt sich der *Neigungswinkel des Kopfes* messen [9]. Die *Muskelfunktion* für die Aufrichtung des Kopfes wird in gehaltener horizontaler Seitenlage auf einer Skala von 0 bis 5 gemessen [10]. Dabei muss der Kopf mindestens 5 Sekunden gehalten werden können (*voir illustration 1* und *photo 6*), was ab dem dritten Monat, nach Entwicklung der physiologischen Stellreaktionen, möglich ist. Eine *Plagiozephalometrie* zeigt den Verlauf der Schädelverformung (*photo 7*) [2].

### L'idéal est une combinaison de chiropraxie, d'ostéopathie et de physiothérapie

En plus de l'intervention du physiothérapeute pédiatrique, celle du chiropraticien ou de l'ostéopathe seront souvent utiles dans le cas d'un enfant souffrant de torticolis.

<sup>10</sup> General Movements: Beurteilung aktiver spontaner Bewegungsmuster in der 32.–56. Lebenswoche (Gestationsalter).

<sup>11</sup> Infant Motor Profile: Diagnostik der motorischen Entwicklung im Alter von 3 bis 15 Monaten.

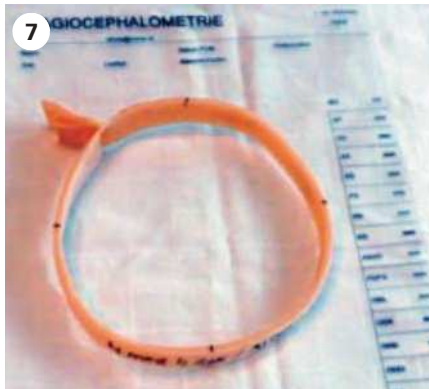<sup>10</sup> General Movements: évaluation du schéma moteur actif spontané durant les 32 à 56 premières semaines de la vie (âge gestationnel).

<sup>11</sup> Infant Motor Profile: diagnostic du développement moteur entre 3 et 15 mois.

Ein kundererfahrener *Chiropraktiker* untersucht die gesamte funktionelle Anatomie. Er benötigt ein Röntgen zur Bestätigung der Diagnose eines Kopfgelenksymptoms und für den Ausschluss weiterer Pathologien. Eine Manipulation mit Impuls kann frühestens mit 3 Monaten durchgeführt werden. Eine chiropraktische Behandlung bei verkürztem SCM ist in Zusammenarbeit mit dem Chirurgen auch intra-operativ möglich. Nach der Behandlung folgt ein Kontrolltermin.

Der kundererfahrene *Osteopath* untersucht und behandelt muskuloskelettal, auch mit Manipulation, sowie viszerale und vegetative Symptome. Eine RCT-Studie<sup>12</sup> [8] an 32 Babys (Alter 6–12 Wochen) mit Haltungsasymmetrie deutet eine signifikante Verbesserung ( $p=0.001$ ) durch osteopathische Behandlung an. Bei der Kontrollgruppe wurden allerdings ebenfalls die Hände angelegt, aber nicht (bewusst) behandelt.

Die *Kinderphysiotherapeutin* behandelt muskuloskelettal sowie gemäss der neurologischen Entwicklung des Kindes [11–13]. Sie coacht die Eltern in spezifischen Übungen und Handling. Bis 2004 wurde der Behandlungseffekt bei Tortikollis über Kohortenstudien nachgewiesen. 2007 wurde in einer RCT-Studie an 65 Babys mit bevorzugter Lage der Effekt standardisierter Kinderphysiotherapie für Plagiocephalie belegt [3]. Es wurden 33 Kinder während 4 Monate behandelt, die Kontrollgruppe mit 32 Kindern erhielt die übliche Begleitung. Im Alter von 6 und 12 Monate (Follow Up) zeigen die Eltern der Interventionsgruppe ein deutlich symmetrisches Handling, die Kinder weniger Asymmetrie in Haltung und Bewegung sowie weniger Plagiocephalie (26% bei 6 Mte, 32% bei 12 Mte).



**Foto 7:** Mit einer Plagiocephalometrie kann der Verlauf der Schädelverformung aufgezeigt werden, was eine Entscheidung für oder gegen eine Helmredression erleichtern kann. | Photo 7: Une plagiocéphalométrie permet de voir l'évolution de la déformation crânienne, ce qui peut faciliter la décision en faveur ou en défaveur d'un redressement avec casque.

Un *chiropraticien* ayant l'habitude de traiter les enfants examine l'ensemble de l'anatomie fonctionnelle. Il a besoin de faire une radiographie pour confirmer le diagnostic d'un symptôme au niveau des articulations de la jonction crânio-cervicale et pour exclure d'autres pathologies. Une manipulation avec impulsion peut être effectuée à partir de l'âge de 3 mois. Un traitement de chiropraxie en cas de muscle sterno-cléido-mastoïdien court est également possible en collaboration avec le chirurgien en intra-opératoire. Un contrôle devra être effectué après le traitement.

L'*ostéopathe* ayant une expérience pédiatrique examine et traite aussi les symptômes musculo-squelettiques, y compris par manipulation, ainsi que les symptômes viscéraux et végétatifs. Une étude randomisée contrôlée<sup>12</sup> réalisée sur 32 bébés, âgés entre 6 et 12 semaines, souffrant d'une asymétrie de posture indique que le traitement ostéopathique entraîne une amélioration significative ( $p=0,001$ ) [8]. Dans le groupe de contrôle, l'ostéopathe manipulait également mais ne traitait pas (volontairement).

La *physiothérapeute pédiatrique* traite au niveau musculo-squelettique ainsi qu'en fonction du développement neurologique de l'enfant [11–13]. Elle conseille les parents en leur indiquant des exercices et des manipulations spécifiques. Jusqu'en 2004, l'efficacité du traitement en cas de torticolis a été démontrée via des études de cohorte. En 2007, une étude randomisée contrôlée portant sur 65 bébés ayant une position privilégiée a prouvé l'efficacité d'une physiothérapie standardisée en cas de plagiocephalie [3]. 33 enfants ont été traités pendant 4 mois, le groupe de contrôle constitué de 32 enfants a bénéficié de l'accompagnement habituel. Entre 6 et



Careen van Son

**Careen van Son**, Kinderphysiotherapeutin MPPT (Master Pediatric Physical Therapy, Hogeschool Avans+, NL-Breda), arbeitet am Ostschweizer Kinderspital St. Gallen. Sie ist zudem Dozentin an der Zürcher Hochschule für angewandte Wissenschaften, à Winterthur dans le cadre du CAS de physiothérapie pédiatrique et engagiert sich in der Arbeitsgruppe MAS Physiotherapie Pädiatrie.

**Careen van Son**, physiothérapeute MPPT (Master Pediatric Physical Therapy, Hogeschool Avans+, NL-Breda), travaille à l'Ostschweizer Kinderspital de Saint-Gall. Elle enseigne aussi à la Zürcher Hochschule für angewandte Wissenschaften, à Winterthur dans le cadre du CAS de physiothérapie pédiatrique et fait partie du groupe de travail MAS pédiatrie physiothérapeutique.

<sup>12</sup> RCT: Randomisierte kontrollierte Studie (randomized controlled trial). Studiendesign, bei dem die Teilnehmenden zufällig in eine Interventionsgruppe und in eine Kontrollgruppe eingeteilt werden. Gilt in der medizinischen Forschung als Goldstandard.

<sup>12</sup> Etude randomisée contrôlée (randomized controlled trial). Étude pour laquelle les participants sont répartis au hasard dans un groupe d'intervention et dans un groupe de contrôle. Elle a valeur de gold standard dans la recherche médicale.

Am sinnvollsten ist eine adäquate Zusammenarbeit: Eine Manipulation der Kopfgelenke im richtigen Moment (3–5 Mte) oder eine osteopathische Behandlung ist in manchen Fällen nötig. Davor und danach stehen die Verbesserung der ROM über die Bewegung sowie das Coaching der Eltern in altersadäquatem Üben und symmetrischem Handling im Vordergrund. |

**Literatur | Bibliographie**

1. Tessmer A, Mooney P, Pelland L. A. Developmental Perspective on Congenital Muscular Torticollis: A Critical Appraisal of the Evidence. *Pediatric Physical Therapy* 2010; 378–383.
2. Van Vlimmeren LA. Asymmetry in Infancy. The effect of paediatric physical therapy on the course of deformational plagiocephaly and subsequent developmental delay. Thesis. 2007.
3. Van Vlimmeren LA., van der Graaf Y, Boere-Boonekamp MM, L'Hoir MP, Helders PJM, Engelbert RHH. Effect of pediatric physical therapy on deformational plagiocephaly in children with positional preference: a randomized controlled trial. *Arch Pediatr Adolesc Med* 2008;162(8):712–718.
4. Iliava S et al. Kraniosakrales System und Funktionsstörungen der oberen HWS bei Säuglingen. *Manuelle Medizin* 2006;44:212–216.
5. Nuysink J, van Haastert I, Takken T, Helders P. Symptomatic Asymmetry in the first six months of life: differential diagnosis. *Eur J Pediatr* 2008;167:613–619.
6. Thuiszorg Pantein, Maasziekenhuis Pantein, Ziekenhuis Bernhoven. Keuzezorgafspraken Preventie en vroegsignalering Voorkeurshouding Brabant Noord Oost. 2008.
7. Stellwagen L, Hubbard E, Vaux K. Look for the «stuck baby» to identify congenital torticollis. *Contemporary Pediatrics* May 2004;21:55. (<http://contemporarypediatrics.modernmedicine.com/>)
8. Philippi H et al. Infantile postural asymmetry and osteopathic treatment: a randomized therapeutic trial. *Developmental Medicine & Child Neurology* 2006;48:5–9.
9. Rahlin M, Sarmiento B. Reliability of still Photography Measuring Habitual Head Deviation from Midline in Infants with Congenital Muscular Torticollis. *Pediatric Physical Therapy* 2006; 399–406.
10. Öhman A, Nilsson S, Lagerkvist A, Beckung E. Validity and reliability of the muscle function scale, aimed to assess the lateral flexors of the neck in infants. *Physiotherapy Theory and Practice*, 25(2):129–137, 2009
11. Öhman A, Nilsson S, Lagerkvist AL, Beckung E. Are infants with torticollis at risk of a delay in early motor milestones compared with a control group of healthy infants? *Dev Med Child Neurol*. 2009 Jul;51(7):545–50. Epub 2009 Jan 26.
12. Von Aufschneiter D. *Physiotherapie in der Pädiatrie*. 2010;441–455. Hüter-Becker A (Herausgeber), Dölken M (Herausgeber), Georg Thieme Verlag.
13. Luxford B, Hale L, Piggot J. The Physiotherapy management of infants with congenital muscular torticollis: a survey of current practice in New Zealand. *NZ Journal of Physiotherapy*, Nov.2009. 37:127–134.

**«Ouverture**  
SWISS CONGRESS  
FOR HEALTH  
PROFESSIONS»



**Wissensaustausch  
unter den Gesundheitsberufen**

**31. Mai - 1. Juni 2012**

Anmeldung und Informationen:

**Echange des savoirs dans les  
professions de la santé**

**31 mai - 1er juin 2012**

Inscription et informations:

**[www.schp.ch](http://www.schp.ch)**

Die Teilnahme am Kongress ist eine von physioswiss anerkannte Fortbildung (10 Punkte).

La participation au congrès est une formation continue reconnue par physioswiss (10 points).