Embryologische, anatomische und funktionelle Zusammenhänge als Voraussetzung für die Schiefhalsbehandlung

CST – Abschlussarbeit von Barbara Graf Eckert 2017

1 EINLEITUNG 1

2 DER FRÜHKINDLICHE SCHIEFHALS / TORTICOLLIS 2

2.1 DEFINITION 2
2.2 KLINIK 2
2.3 URSACHEN / DIFFERENTIALDIAGNOSEN 3
2.4 RED FLAGS BEI DER SCHIEFHALSBEHANDLUNG IN DER CST 3

3 ANATOMIE AUS EMBRYONALER, STRUKTURELLER UND FUNKTIONELLER SICHT UND MÖGLICHE BEHANDLUNGSANSÄTZE 4

3.1 EMBRYOLOGISCHE ENTWICKLUNG UND ANATOMIE DES SCHÄDELS 4
3.1.1 DER SCHÄDEL IM BEZUG ZUM PLAGIOCEPHALUS UND MÖGLICHE BEHANDLUNGSANSÄTZE 7
3.2 DUREN UND FASZIEN 8
3.2.1 DURA MATER CRANIALIS UND SPINALIS 8
3.2.1.1 Die Durae im Bezug zum Schiefhals / Plagiocephalus und mögliche Behandlungsansätze 9
3.2.2 FASZIEN IM KOPF UND HALSBEREICH 10
3.2.2.1 Die Faszien im Bezug zum Schiefhals und mögliche Behandlungsansätze 12
3.3 DER SCHÄDEL IN BEZUG ZUM MUSKULÄREN SYSTEM 13
3.3.1 DER BEZUG VOM M. STERNOCLEIDOMASTOIDEUS ZUM SCHIEFHALS/PLAGIOCEPHALUS UND MÖGLICHE BEHANDLUNGSANSÄTZE 15
3.4 DIE SCHÄDELBASIS IM BEZUG ZUM NERVENSYSTEM 16
3.4.1 DAS FORAMEN JUGULARE 18
3.4.1.1 Das Foramen Jugulare und sein Bezug zum Schiefhals und mögliche Behandlungsansätze 18
3.4.2 FORAMEN MAGNUM 19
3.4.2.1 Der Occiput-Atlanto-Axis Komplex (OAA) 20
3.4.3 DER OAA-KOMPLEX IM BEZUG ZUM SCHIEFHALS UND MÖGLICHE BEHANDLUNGSANSÄTZE 21
3.4.4 N. HYPOGLOSSUS 22
3.4.4.1 Der Canalis Hypoglossii im Bezug zur Trinkschwäche und mögliche Behandlungsansätze 23
3.5 DAS HYOID 23
3.5.1 DAS HYOID UND SEINE BEZIEHUNGEN ZUM SCHIEFHALS UND ZUR TRINKSCHWÄCHE UND MÖGLICHE BEHANDLUNGSANSÄTZE 24

4 DER SCHIEFHALS UND DAS VISZERALE SYSTEM 25

5 SCHLUSSWORT 26

6 ABKÜRZUNGEN 27

7 LITERATURVERZEICHNIS 27

7.1 BILDERNACHWEIS 27

1 Einleitung

In meiner Arbeit als Kinderphysiotherapeutin und als Craniosacral-Therapeutin betreue ich sehr viele Kinder mit einem Schiefhals verschiedenster Ausprägungen. Dabei habe ich festgestellt, dass sich bei der Schiefhalsbehandlung nebst den empfohlenen Guidelines aus der Kinderphysiotherapie eine Ausweitung der Behandlung auf weitere Strukturen in Bezug auf Behandlungsdauer und –erfolg auszahlen.
Im Rahmen meiner Abschlussarbeit in der Craniosacraltherapie möchte ich meine Beobachtungen aus der Praxis in den Zusammenhang embryologischer, anatomischer und funktioneller Fakten setzen und so den Blickwinkel für die Problematik der Kinder mit einem Schiefhals erweitern.

2 Der frühkindliche Schiefhals / Torticollis

2.1 Definition

Entsprechend der Definition nach ICD-10 gilt der Torticollis als angeboren, geburtstraumatisch (durch eine Verletzung des M. Sternocleidomastoideus oder des Nn. accessorius) und lagebedingt, sowie durch Spastizität oder psychogene Faktoren ausgelöst.

Der Schiefhals wird unterteilt in:

kongenitaler muskulärer Schiefhals:

Beim kongenitalen muskulären Schiefhals ist der SCM verkürzt und verhärtet. Auf Grund möglicher vorausgegangener Verletzungen am Muskelgewebe kann sich ein deutlich palpierbarer „Knubbel" bilden. Die Kopfrotation ist deutlich eingeschränkt. (Sollte dem Arzt vorgestellt werden.)

Es kann sich aber auch nur eine Dysbalance der Nackenmuskulatur zeigen.

lagebedingter Schiefhals:

Der lagebedingte Schiefhals entsteht entweder durch die Lage des Kopfes intrauterin oder postnatal durch eine einseitig bevorzugte Rotation des Kopfes (u.a. wegen Lichtquellen, Beistellbett, Hämatome durch Saugglocke, Kopfform, geburtsbedingte Dysfunktion der Faszien, viszerale Dysfunktionen).

2.2 Klinik

Der Säugling neigt den Kopf zur Seite des betroffenen SCM und rotiert in die Gegenrichtung. Häufig zeigt sich zusätzlich ein mehr oder weniger stark ausgebildeter Plagio- oder Brachiocephalus.

Eine palpierbare, strukturelle Veränderung des SCM mit oder ohne „Knubbelbildung" ist möglich.

weitere mögliche Befunde sind unter anderem:

- erhöhter Tonus in Schulter und Nacken (Schulterblock/Opisthotonus)
- Schluckstörungen
- Schlafstörungen
- Schreibabys
- motorische Unruhe
- vegetative Störungen (Atem, Temperaturregulation, etc.)
- Speikinder
- Koliken

2.3 Ursachen / Differentialdiagnosen

Die Ursachen werden sehr kontrovers diskutiert und sind bis heute nicht wirklich geklärt.

Bekannte Differentialdiagnosen sind u.a.:

- Cerebralparesen
- Plexusparesen
- ossäre Missbildungen
- Claviculafraktur
- Tumore

2.4 red flags bei der Schiefhalsbehandlung in der CST

Ein Schiefhals, der sich nicht innerhalb weniger Behandlungen deutlich verbessert oder auflöst, gehört zwingend abgeklärt, um weitere Ursachen auszuschliessen und das frühzeitige Beiziehen weiterer Fachleute, insbesondere der Kinderphysiotherapeutin, zu diskutieren. (Mittenegger Februar 2016) (Wondrusch 9. Februar 2016) (van Son 2-2012)

3 Anatomie aus embryonaler, struktureller und funktioneller Sicht und mögliche Behandlungsansätze

3.1 Embryologische Entwicklung und Anatomie des Schädels

Der Schädel bildet eine der komplettesten Anordnungen von Knochen im ganzen Körper. Bei der Behandlung eines Schiefhalses ist es deshalb hilfreich, sich der embryonalen Entwicklung und den daraus entstehenden anatomischen Gegebenheiten bewusst zu sein, um die betroffenen Strukturen beim Befund und in der Behandlung mit einbeziehen zu können.

Beim Schädel unterscheidet man zwischen dem Viszerocranium (Gesichtsschädel, Ort der Nahrungsaufnahme, Sprache und Mimik) und dem Neurocranium (Hirnschädel, Gestaltungsraum und Schutz für das Hirn).

Das Neurocranium wird in ein Schädeldach und eine Schädelbasis unterteilt.

Die Knochen des Schädeldaches sind desmalen Ursprunges. Sie verknöchern direkt aus dem umliegenden Bindegewebe. Die Suturen gehen intrauterin noch keine festen Verbindungen ein. Das ermöglicht dem Schädeldach bis lange nach der Geburt sowohl der Bewegung der Schädelbasis als auch der Wachstumsbewegung des Hirnes zu folgen.

Die Knochen der Schädelbasis sind chondralen (knorpeligen) Ursprungs. Sie bilden den Boden des Schädels und sind mit ihren diversen Durchtrittstellen für Nerven und Gefässe und den Ansatzstellen von fascialen, muskulären und visceralen Strukturen eine wichtige Schaltstelle für Spannungsübertragungen vom Körper in den Schädel und umgekehrt. Diese Spannungen können gerade beim Säugling, dessen Schädel noch sehr weich und beweglich ist, zu starken Irritationen in den betroffenen Strukturen führen. (Rohen and Lütjen-Drecoll n.d.)

Die Schädelknochen entstehen oft aus verschiedenen Ossifikationszentren, die sich im Verlaufe des Wachstums zu einem einzelnen Knochen zusammen fügen. Dabei kann ein einzelner Knochen sowohl desmalen als auch chondralen Ursprunges sein, je nach dem, welchen Strukturen die Ossifikationszentren entstammen, beziehungsweise später angehören. Anhand des Occiputes, wird aufgezeigt, wie komplex sich ein Schädelknochen bilden kann.

Das Occiput wird aus den vier Anteilen Pars Squamosa, den paarigen Partes laterales und der Pars basilaris gebildet. In der Abb. 1 ist zu sehen, dass neun verschiedene Ossifiaktionszentren bestehen und der interparietalocciptale Anteil der Squama als einziger eine desmale Entwicklung durchläuft.

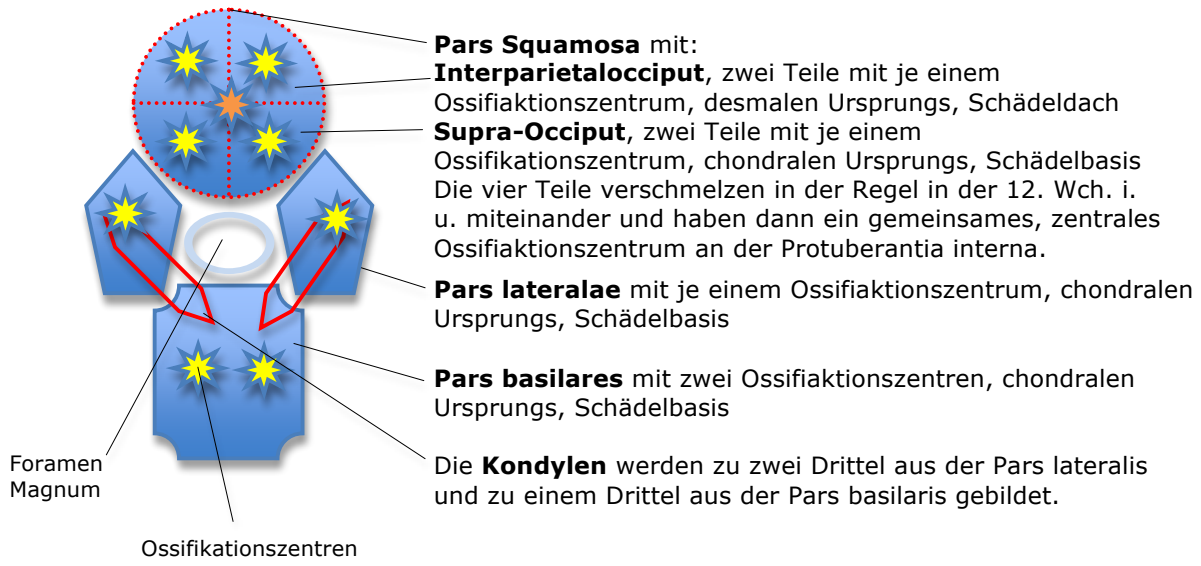

Abb. 1 – Entstehung des Os. occipitale: Bildung der Ossifikationszentren: Squama 8. Wch. i.u., Supra-Occiput 10. Wch. i.u., Pars basilaris 11. Wch. i.u. und Pars laterale 12. W. i.u.

Das Occiput ist bei der Geburt knorpelig verbunden. Die Synchondrosis intraoccipitalis posterior zwischen der Squama und den Partes laterales verknöchert zwischen dem 2. und 4. Lebensjahr. Die Synchondrosis intraoccipitales anterior zwischen den Partes laterales und der Pars

basilaris (Kondylen) verknöchert zwischen dem 5. und 8. Lebensjahr. Das Foramen Magnum wächst bis zum 6. Lebensjahr.

Es wird deutlich, wie dynamisch das Occiput bis weit nach der Geburt ist. Auf Krafteinwirkungen können vor allem die Verbindungsstellen sehr empfindlich reagieren, was zu interossären Dysfunktionen und einer Störung der dadurch mitbetroffenen Strukturen führen kann. (Liem 2010, S. 92 ff)

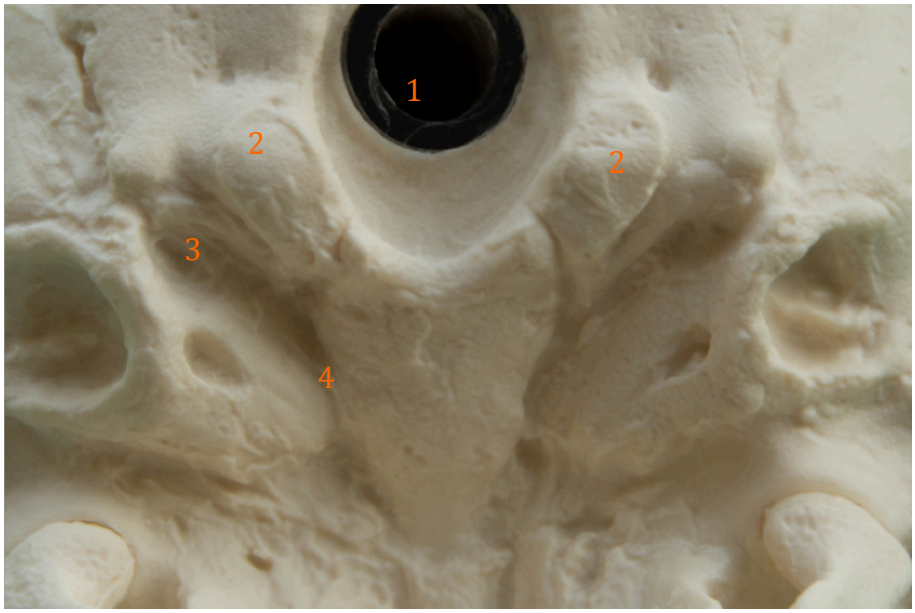

1 Foramen magnum
2 Kondylen
3 Foramen jugulare
4 Sut. Occipitomastoidea

Abb. 2 – Sutura Occipitomastoidea Model Säuglingsschädel

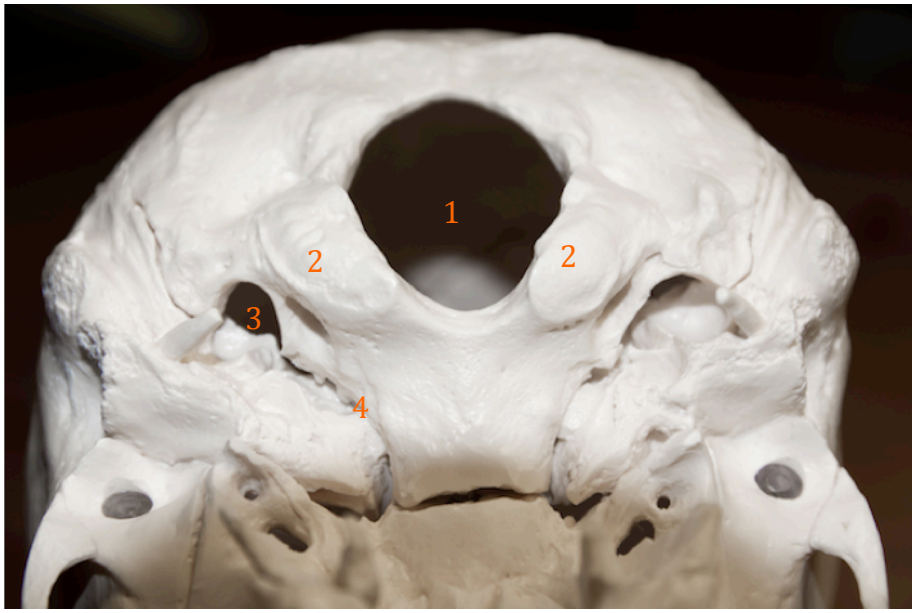

1 Foramen magnum
2 Kondylen
3 Foramen jugulare
4 Sut. Occipitomastoidea

Abb. 3 – Sutura Occipitomastoidea Model adulter Schädel

3.1.1 Der Schädel im Bezug zum Plagiocephalus und mögliche Behandlungsansätze

Beim Plagiocephalus ist die Abflachung des Schädels über der Sutura Occipitomastoidea am Augenfälligsten. Das Os occipitale und das Os temporale beginnen sich durch den lagebedingten Druck in Form und Position zu verändern. Die Squama kommt auf der abgeflachten Seite zunehmend in eine IR-Stellung, auf der Gegenseite in eine AR-Stellung. Das erzeugt innerossäre Scher- und Torsionskräfte, die sich auf das gesamte Os occiput und seine Umgebung auswirken. Davon sind vor allem die Nervenstrukturen, die mit dem Os occiput in Beziehung stehen, die Bildung der Kondylen und die vom Os occiput gebildeten Suturen direkt betroffen.

Das Os temporale ist auf der betroffenen Seite meist in einer IR-Stellung fixiert und nach ventral verschoben. Oft wirkt das Os temporale zwischen dem Os occipitale und dem Os sphenoidale verkeilt und verliert seine freie Bewegung.

Mittelfristig reagieren die gesamten Schädelknochen auf die Fehlstellung der beiden Knochen, was zu Dysfunktionen bis ins Gesicht führt und die typische Vorwölbung der Stirn auf der abgeflachten Seite und eine Gesichtskoliose zur Folge hat.

Mögliche Behandlungsansätze: Therapeutisch können Kenntnisse der ossären Behandlung von grossem Nutzen sein. Das Behandeln der einzelnen Suturen, innerossäre Techniken zur Wiederherstellung des ossären Spannungsgleichgewichtes und die Wiederherstellung der Motilität und Mobilität des einzelnen Knochens ermöglichen es den betroffenen Strukturen, wieder in ihre ursprüngliche Form zurück zu finden. Dabei gilt es zu beachten, dass der Säuglingsschädel sehr weich ist und nicht wie ein adulter Schädel behandelt werden darf. Jede ossäre Technik muss mit äusserster Sorgfalt und mehr biodynamisch begleitend als mobilisierend ausgeführt werden. Beim Säugling sollten nur direkte Techniken

angewandt werden, da das Gewebe indirekten Techniken noch keinen Widerstand entgegen setzen kann!

3.2 Duren und Faszien

Betrachtet man die fasciale Einbindung des Schädels in die gesamte Körperstruktur, wird klar, dass eine Behandlung des Schiefhalses immer auch unter der Berücksichtigung des fsacialen Systems und der damit verbundenen Strukturen geschehen sollte.

In dieser Arbeit gehe ich nur auf die fascialen Strukturen ein, die direkt auf den Schädel und damit am Geschehen beim Schiefhals einwirken. Das Wissen um die weiterführenden Verbindungen zu den Faszien im ganzen Körper ist jedoch hilfreich, um weit entfernte Störfelder zu erkennen, die den Schiefhals hartnäckig unterhalten können. Wenn es gelingt, diese Störfelder in die Therapie mit einzubeziehen, findet der Säugling schneller in seine Symmetrie zurück.

3.2.1 Dura mater cranialis und spinalis

Das durale System setzt sich aus der Dura mater, der Arachnoidea und der Pia mater zusammen. Es umhüllt das gesamte zentrale Nervensystem. Die Arachnoidea und die Pia mater bilden die inneren beiden Schichten des duralen Systemes. Da sie nicht direkt am Schädel inserieren, werden sie hier nicht näher betrachtet.

Die Aussenfläche der Dura Mater cranialis kleidet den gesamten knöchernen Schädel aus. Am Schädeldach ist ihre Anheftung schwach. Sie besteht vor allem entlang der Suturen. Mit der Schädelbasis hat sie dagegen feste Verbindungen. Besonders feste Anheftungsstellen bildet sie an:

- Crista Galli
- Hinterrand der Alae minores ossis sphenoidales
- Processus clinoideus anterior und posterior
- Oberrand der Pars petrosa ossis temporalis
- Rand des Foramen magnum

Die Dura Mater folgt den austretenden Nerven und Gefässen in die Foramina, wo sie je nach Struktur ins Periost oder in den Aufbau der weiterführenden Hüllen übergeht, womit sie in direkten Kontakt mit dem restlichen Körper tritt. In den Suturen bestehen feine Durchtrittstellen für Gefässe, über welche die Dura mater cranialis Kontakt zu der Kopfhaut und damit zur Kopffaszie bekommt.

Am Foramen magnum geht die Dura Mater cranialis in die Dura Mater spinalis über. Die Dura Mater spinalis liegt nicht direkt am Periost des Wirbelkanals an. Sie wird durch den Epiduralraum vom Periost getrennt. Die Dura Mater spinalis ist fest mit dem 3. Halswirbel, dem Axis und dem Rand des Foramen magnum verbunden. Caudal geht sie mit S2 und dem Os Coccyx eine feste Verbindung ein. Es bestehen noch weitere, weniger feste Verbindungen, insbesondere zur Nackenmuskulatur.

Es wird deutlich, dass durch das durale System eine direkte strukturelle Verbindung zwischen dem Schädel und dem Sacrum / Becken besteht, worüber Spannungen von oben nach unten und umgekehrt weiterlaufen können. Über die Austrittstellen der Gefässe und Nerven können intracranielle Spannungen die betroffenen Strukturen in ihrer Funktion beeinflussen.

Die Innenseite der Dura Mater cranialis bildet die Septen, die das Hirn unterteilen und unter anderem unabhängig von der Kopfhaltung in der richtigen Position halten.

Die Falx cerebri folgt in ihrer Anheftung der Crista frontalis und dem Sulcus sagitalis superior, das Tentorium cerebelli dem Pars petrosa und dem Sulcus transversus und die Falx cerebelli der Crista occipitalis interna und dem Foramen magnum. Sie haben an der Protuberantia interna einen gemeinsamen Ansatzpunkt. (Paoletti 2011, S. 75 ff)

3.2.1.1 Die Durae im Bezug zum Schiefhals / Plagiocephalus und mögliche Behandlungsansätze

Auf Grund der engen Verbindungen der Dura Mater zum knöchernen Schädel kann man sagen, dass es keine Dysfunktion im ossären System

gibt, die nicht vom duralen System mitgemacht wird und umgekehrt. Daher ist es beim Plagiocephalus enorm unterstützend, wenn man den Säugling nicht nur entsprechend lagert, um den Druck auf den Schädel zu verändern, sondern auch immer die Duren mitbehandelt. Spannungen innerhalb des duralen Systems, die nicht aufgehoben werden, können die Knochen in ihrer Fehlstellung fixieren und dadurch eine Repositionierung derselben verzögern oder gar verhindern.
Weiter können die Spannungen über die Dura mater spinalis auf das Os sacrum übertragen werden, was weiterführend zu Fehlstellungen der Os ilii und zu Beckenfehlstellungen führen kann.

Mögliche Behandlungsansätze: Beim Säugling bieten sich diejenigen Duratechniken an, die ohne Krafteinwirkungen ausgeführt werden können. Schöne Resultate kriegt man mit dem Ausbalancieren der drei Septen untereinander oder dem fascialen Ausgleich zwischen den beiden Os temporale oder dem fascialen Ausgleich vom Foramen magnum mit dem Atlas /Axis unter Berücksichtigung der biodynamischen Ansätze.
Das Os sacrum und die Os ilii sollten immer in die Behandlung miteinbezogen werden. Dabei eignen sich Techniken, die das Os Sacrum und die Os ilii aus ihrer Fehlstellung lösen und fasciale Ausgleichstechniken zwischen den verschiedenen Anteilen des Beckens.
Mit einem duralen Ausgleich zwischen Sacrum und Os occiput kann der ganze Köper miteinbezogen werden und somit im Sinne der Symmetrie gearbeitet werden.

3.2.2 Faszien im Kopf und Halsbereich

Die **Fascia superfiscialis** ist eine oberflächliche Faszie, die zwischen dem Fettgewebe, der Dermis und dem subcutanen Zellgewebe liegt. Sie setzt beidseits der Arcus zygomaticus und an der Mandibula an und endet an den Fuss- und Handgelenken. Sie ist einzig im Gesicht, im oberen Teil des M. Sternocleidomastoideus, im Nacken, am Sternum und im Gesässbereich nicht vorhanden.

Die **Galea aponeurotica** ist die Kopffaszie und bedeckt den Schädel wie eine Kappe. Sie ist eng mit der Haut und weniger fest mit dem Periost des Schädels verbunden. Sie verläuft vom M. occipitofrontalis zur Linea nuchalis superior und der Protubearia occipitalis externa. Lateral geht sie in die Faszien des M. temporalis und des M. masseter über. Über die Austrittstellen an den Suturen steht sie in Verbindung zur Dura mater.

Die **Fascia cervicalis superfiscialis** ist eine oberflächliche Halsfaszie, die sich über den ganzen Körper weiter fortsetzt und an den Knochenansatzstellen ins Periost übergeht. Ventral bildet sie einen Teil der weissen Mittellinie, die vom Zungen- bis zum Schambein zieht. Dorsal ist sie an den Dornfortsätzen befestigt. Sie legt sich komplett um den Hals und ist an folgenden Strukturen festgemacht:

oben:

- Linea nuchalis superior
- Processus mastoideus
- Knorpel des äusseren Gehörganges
- Fascia masseterica und Unterrand der Mandibula (Verlängerung der Kopffaszie)

unten:

- obere Einkerbung des Sternums
- Vorderseite des Manubrium sternii
- Oberseite der Clavicula
- hinterer Rand der Spina scapula

Sie umhüllt den M. Trapezius und den M. Sternocleidomastoideus und zieht ventral ans Hyoid. An dieser Stelle geht sie eine Verbindung mit der Fascia cervicalis media ein. Dorsal bildet sie das Lig. Nuchae, welches unter anderem Faszienausläufer aus dem M. Trapezius aufnimmt. Sie teilt sich wiederholt, um die Nackenmuskeln zu umhüllen. (Paoletti 2011, S. 17 ff)

Die **Fascia cervicalis media** ist die mittlere Halsfaszie. Sie geht vom Hyoid bis zur Rückseite der Clavicula und des Sternums. Lateral zieht sie zum M. Trapezius, wo sie mit der oberflächlichen und der tiefen Haslfaszie

verschmilzt. Von den vorderen Halsmuskeln umhüllt sie unter anderem den M. Sternocleidomastoideus. (Paoletti 2011, S. 40)

Die ***Fascia cervicalis profundus*** bildet die tiefe Halsfaszie. Sie zieht von der Pars basilaris des Os occipitale zum ersten Brustwirbel, wo sie in die Fascia endothoratica übergeht. Sie bedeckt dorsal die prävertebrale Muskulatur und steht ventral mit dem Pharynx und dem Ösophagus in Verbindung. Seitlich hat sie einen Bezug zur A. carotis communis, der V. jugularis und zum N. vagus. (Paoletti 2011, S. 42)

Die *Fascia interpterygoieda*, *Fascia pterygotemporomadibularis*, *Fascia palatina* und die *Rachenfascien* bilden die Faszien der Mittelachse. Sie haben vielfältige enge Verbindungen zur Schädelbasis und den Strukturen im Halsbereich, unter anderem des Schluckapparates und der Tuba auditiva. (Paoletti 2011, S. 55 ff.)

3.2.2.1 Die Faszien im Bezug zum Schiefhals und mögliche Behandlungsansätze

Die faszialen Verbindungen zum ossären Schädel, zu den Muskeln der Halsregion und unter den Faszien selbst machen deutlich, wie eng jedes Geschehen im Bereich des Kopfes über die Faszien mit dem ganzen Körper und umgekehrt verbunden ist .

Die Ansatzstellen am Os occiput, die fasziale Umhüllung des M. Sternocleidomastoideus und des M. Trapezius und die Verschmelzungslinie entlang des M. Trapezius descendens zeigen den engen Bezug der Faszien zum Schiefhals. Die Faszien werden über die Rotation und Seitneigung des Kopfes in eine lang andauernde Dystorsionstellung gebracht. Gleichzeitig werden sie über die vermehrte Spannung im M. Sternocleidomastideus und M. Trapezius informiert. Durch das fasziale System wird die Dysfunktion im Bereich des Kopfes auf den ganzen Körper übertragen. Das kann zu einer durch das fasziale System unterstützten c-skoliotischen Haltung im Rumpf, einem Tonusanstieg auf der betroffenen Seite und einer Schiefstellung des Beckens führen.

Gerade die opisthotone Haltung wird eindrücklich durch das fasziale System unterhalten. Dabei sind sowohl die Durae als auch die dorsalen Faszien in einer Extensionstellung, die zu dem typischen Schulterblock führen, welcher dem Säugling eine adäquate motorische Anpassung an die Unterlage, das Abheben der Arme und Beine gegen die Schwerkraft und die Kopfkontrolle erschweren. Gleichzeitig wird das Os occiput aus seiner Position zum Atlas herausgezogen und nach ventral verschoben, was wiederum auf die austretenden Nervenstrukturen einen Einfluss hat und zu entsprechenden Auffälligkeiten führen kann und zusätzlich die Kopfflexoren in eine Überstreckung und damit in eine Dysfunktion bringt. (s. 3.4.3). (Liem 2010, S. 598 ff.)

Mögliche Behandlungsansätze: Das Ausgleichen des faszialen Systems wird von den Säuglingen als wohltuend empfunden, was sie oft mit einem tiefen Seufzer kund tun. Insbesondere beim Auflösen der Extenionsspannung bei der opisthotonen Haltung ist eine unmittelbare Einstellung des Körpers auf die Unterlage und eine verbesserte motorische Antwort zu beobachten.
Die direkte fasziale Befreiung vom Os occiput im Bezug zum Atlas ermöglicht das Gleiten nach dorsal, was die Kopfflexoren in eine Annäherung bringt, womit eine bessere Kopfkontrolle in die Flexion ermöglicht wird.
Als Techniken eignen sich alle sanften Faszientechniken, die schmerzfrei ausgeführt werden können. Dafür eignen sich sowohl sanfte Techniken direkt auf den Faszien selbst oder die Dreiecksarbeit im Sinne eines faszialen Release.

3.3 Der Schädel in Bezug zum muskulären System

Der Schädel, insbesondere die Schädelbasis, ist eine zentrale Ansatzstelle für eine Vielzahl von Muskeln, die die Kopfkontrolle, die Mimik, die Sprache, das Hören, die Augenbewegungen und die Nahrungsaufnahme ermöglichen. Diesen Muskeln ist gemeinsam, dass sie am Schädel

inserieren und damit eine direkte Krafteinwirkung auf die einzelnen Schädelknochen und somit auf den gesamten Schädel und das zugehörige neurale, durale und fasziale System haben. Im Zusammenhang mit dem Schiefhals sind dabei vor allem das OS occiput und das Os temporale von grossem Interesse, da an der Linea nuchae inferior und superior, an der Protuberanzia externa, am Prozessus Mastoideus und am Prozessus Styloideus Muskeln ansetzen, deren Funktion das typische Bild des Schiefhalses, Lateroflexion des Kopfes mit Rotation zur Gegenseite, unterhalten.

Am **Os occiput** setzen an den Linea nuchae folgende Muskeln an:

- M. Rectus capitis post. minor (Ext. Kopf)
- M. Rectus capitis post. major (Ext. und ipsilat. Rot. Kopf)
- M Obliquus capitis sup. (Ext. und ipsilat. Rot. Kopf)
- M. Semispinalis capitis (Ext. Kopf und Lateroflex. HWS / BWS/Kopf)
- M. Splenius capitis (ipsilat. Rot. Kopf, Ext. & latflex. HWS / Kopf)
- M. Trapezius (Rot. Kopf, Elevat. der Schulter)

Die Nackenextensoren spielen beim Schulterblock eine zentrale Rolle, da sie durch die opisthotone Haltung des Säuglinges eine erhöhte Aktivität haben und dadurch den Opisthotonus noch unterstützen.

Die Muskeln

- M. Rectus capitis lateralis (latflex. Kopf)
- M. Rectus capitis anterior (Flex. Kopf)
- M. Longus capitis (Flex. Kopf)

sowie die Aufhängung des Verdauungstraktes setzen im Bereich des Os occiput pars basilaris an.

Das Os temporale hat zwei prominente Ansatzstellen, den Processus mastoideus und den Processus styloideus.

Am Processus mastoideus inserieren der

- M. Sternocleidomastoideus (Flex. und Rot. zur Gegenseite des Kopfes)
- M. Digastricus post. (hebt Hyoid, senkt Mandibula)
- M. Splenius capitis (ipsilat. Rot. Kopf, Ext. & latflex. HWS / Kopf)

Am Processus styloideus inserieren der:

- M. Stylopharyngeus (Elevation und Retraktion der Zunge)
- M. Stylohyoid (Elevation und Retraktion des Hyoid)
- M. Styloglossus (Retraktion und Elevation der Zunge)

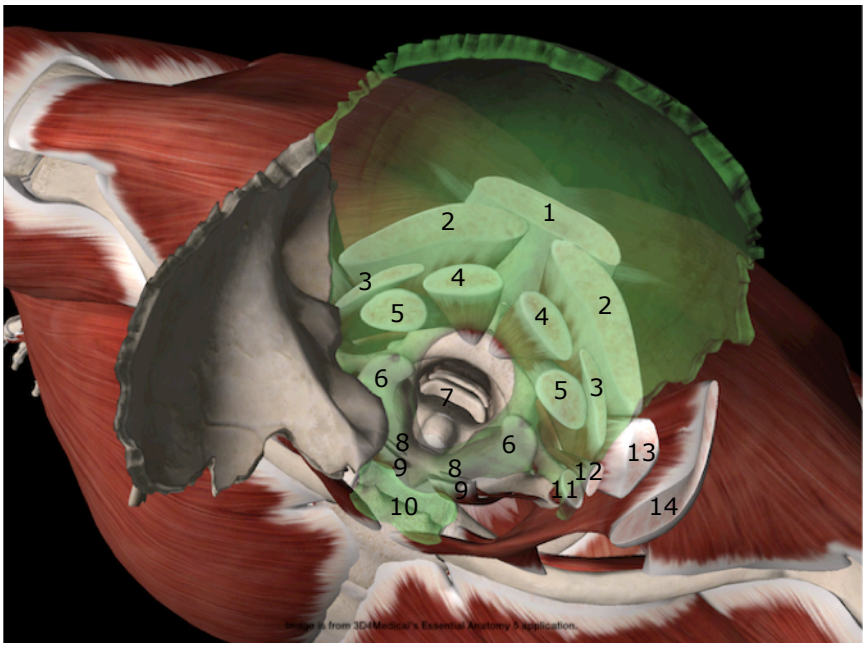

Abb. 4
Blick von oben durch das Os occiput (grün) und auf das Os temporale rechts (grau).
1 M. Trapezius
2 M. Semispinalis capitis
3 M. Obliquus capitis superior
4 M. Rectus capitis post. minor
5 M. Rectus capitis post. major
6 Kondylen
7 Foramen Magnum
8 M. Rectus capitis anterior
9 M. Longus capitis
10 Basis Occiput
11 M. Rectus capitis lateralis
12 M. Longissimus capitis
13 M. Splenius capitis
14 M. Sternocleidomastoideus

3.3.1 Der Bezug vom M. Sternocleidomastoideus zum Schiefhals/Plagiocephalus und mögliche Behandlungsansätze

Der M. Sternocleidomastoideus ist der hauptbeteiligte Muskel an der Rotation und Seitneigung des Kopfes. Durch seinen Ansatz am Processus Mastoideus und entlang der Linea Nuchae werden durch die einseitige Tonuserhöhung sowohl das Os temporale als auch das Os occiput in eine Rotation gebracht, welche die Scherkräfte auf die Sut. Occipitomastoidea und somit auf das Foramen Jugulare erhöhen. Der M. Sternocleidomastoideus zieht das Mastoid und somit das ganze Os temoprale nach caudal und ventral, was die IR-Stellung und eine Verschiebung nach ventral bewirkt. Das Os occiput und die restlichen Schädelknochen sind gezwungen, der Bewegung zu folgen, womit der

Plagiocephalus zusätzlich zur lagebedingten Belastung des Schädels unterhalten, vielleicht sogar initiiert wird.

Mögliche Behandlungsansätze: Wird der M. Sternocleidomastoideus nicht nur als Muskel an sich sondern zusammen mit seinem ganzen Bezugsfeld (neural, muskulär und faszial) behandelt, ist oft eine spontane Verbesserung der pROM und aROM des Kopfes zu beobachten. In den meisten Fällen sind danach keine Verkürzungen der betroffenen Muskulatur festzustellen. Einzige Ausnahme bildet der muskuläre Schiefhals, der in der Palpation einen „Knubbel" aufweist, was auf eine Veränderung des Gewebes im M. Sternocleidomastoideus hindeutet. In diesem Fall sollte das betroffene Muskelgewebe zusätzlich sanft passiv gedehnt werden, damit er mit dem Wachstum nicht zu sehr verkürzt und später eine operative Verlängerung zur Erreichung einer funktionellen aROM nötig wird.
Alle Techniken, die Raum im Foramen jugulare schaffen (s. 3.4.1.1), Faszientechniken für die Halsfaszien und allgemeine tonussenkende Massnahmen am Muskel selber zeigen meist unmittelbare Resultate.
Die Behandlung der Clavicula auf der betroffenen Seite (faszial, Gelenksmobilisation und interossäre Techniken) führt oft zu einer deutlichen Entspannung der betroffenen Schulter- und Nackenmuskulatur und damit zu einem grösseren aROM und pROM des Kopfes und oft auch des Armes.

3.4 Die Schädelbasis im Bezug zum Nervensystem

Die Schädelbasis spielt mit ihren Durchtrittstellen für die Hirnnerven, die Medulla oblongata und die Blutgefässe eine zentrale Rolle in unserem Sein. Über die sensorischen Nerven stehen wir mit der Welt in Verbindung. Über unsere motorische Antwort auf die wahrgenommenen Reize drücken wir unser Befinden im Bezug zum aktuellen Umfeld und damit unsere Individualität aus.

Nerven reagieren sehr empfindlich mit Funktionseinschränkungen oder Schmerz auf Druck und den Verlust von Elastizität. Betrachtet man die Verläufe der Hirnnerven und das komplexe Zusammenspiel der an der Schädelbasis beteiligten Knochen und daran inserierenden Strukturen, kann man sich gut vorstellen, dass es durch Spannungserhöhungen und Kompressionen an den Austrittstellen zu Irritationen der durchlaufenden Strukturen führen kann. Berücksichtigt man zusätzlich die noch sehr weiche Struktur des Säuglingsschädels, in der die Foramen noch nicht alle knöchern gefestigt sind, ist eine Kompression oder Spannungserhöhung an den Austrittstellen und damit eine Irritation der durchtretenden Nerven schon mit wenig Krafteinwirkung möglich. Das kann zu einer veränderten sensorischen Wahrnehmung führen, die wiederum die motorische Anpassung an die neue Umwelt erschwert.

Im Zusammenhang mit dem Schiefhals gehe ich vor allem auf das Foramen jugulare, das Foramen magnum und den Canalis hypoglossi ein, da diese Drei durch die vermehrte Krafteinwirkung auf die Sutura Occipitomastoidea, das Os occipitale und Os temporale am offensichtlichsten betroffen sind. Ich möchte darauf hinweisen, dass mit Ausnahme der N. Olfactorius und N. Opticus alle Hirnnerven sowie die A.Carotis interna in Beziehung zum Os temporale stehen und somit bei einer Fehlstellung desselben in ihrer Funktion betroffen sein können.

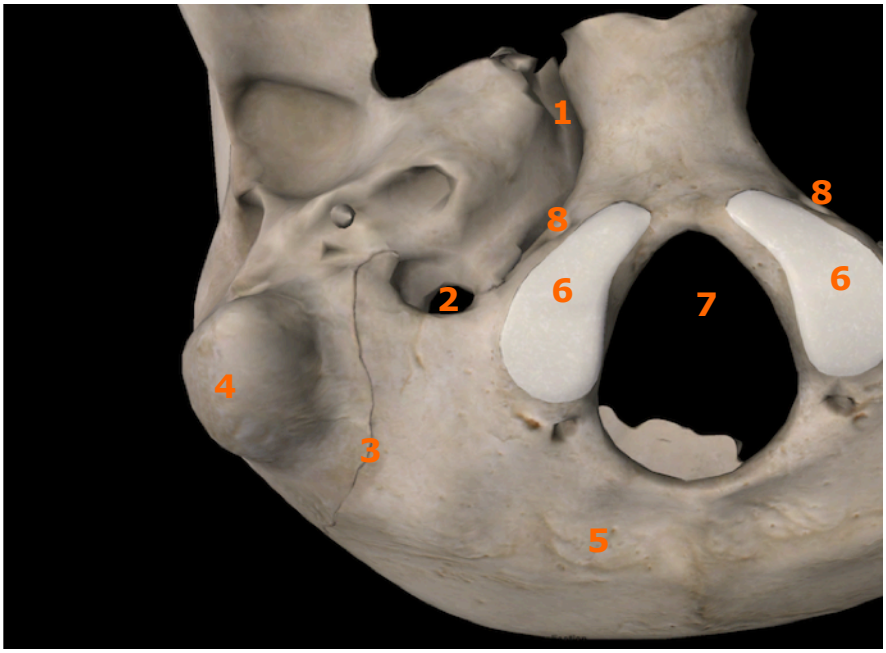

Abb. 5
1 Sutura
2 Foramen Jugulare
3 Sutura
4 Os temporale pars mastoideus
5 Os occipitale
6 Kondylen
7 Foramen magnum
8 Canalis hypoglossi

3.4.1 Das Foramen Jugulare

Das Os occiput und das Os temporale bilden mit ihrer gemeinsamen Naht, der Sutura Occipitomastoidea pars jugularis und basilaris, das Foramen Jugulare, durch welches die Hirnnerven IX (N. Glossopharyngeus), X (N. Vagus) und XI (N. Accessorius) und die V. jugularis aus dem Schädel austreten.

Der **N. Accessorius** hat zwei Wurzeln, den Radix Spinalis und den Radix Cranialis. Unmittelbar nach dem Austritt gehen die Nervenfasern des Radix Cranialis als Ramus internus zum N. Vagus über. Der Ramus internus bildet mit anderen Vagusfasern den N. Laryngeus recurrens, welcher die innere Kehlkopfmuskulatur innerviert.

Der Radix Spinalis versorgt motorisch als Ramus externus den M. Sternocleidomasoideus und den M. Trapezius.

Der **N. Vagus** versorgt motorisch und sensorisch Herz, Lungen, Kehlkopf, Pharynx, Gaumen, Trachea, Bronchien, Gastrointestinaltrakt und sensorisch den äusseren Gehörgang.

Der **N. Glossopharyngeus** versorgt motorisch den M. Stylopharyngeus und den Pharyngeus. Sensibel ist er für einen Teil der Zunge, Pharynx, Tonsillen und Mittelohr zuständig. Sekretorisch beteiligt er sich an der Glandula parotidea.

Durch die **V. Jugulars interna** fliesst der Hauptteil des venösen Blutes aus dem Kopf zum Herzen zurück.

3.4.1.1 Das Foramen Jugulare und sein Bezug zum Schiefhals und mögliche Behandlungsansätze

Ist der N. Accessorius in seiner Funktion eingeschränkt, hat das eine direkte Auswirkung auf den M. Sternocleidomastoideus und den M. Trapezius. Die Folge davon kann eine Tonuserhöhung sein, welche den Kopf des Säuglings in die bekannte Fehlstellung zieht (Rotation zur Gegenseite und Kopfneigung nach ipsilateral). Dieser lang andauernde Zug kann wie schon erwähnt die Sutura Occipitomastoidea komprimieren,

was wiederum einen negativen Einfluss auf die austretenden Strukturen hat. Dadurch entsteht ein negativer Kreislauf, der sich selbst unterhält.
Eine Spannungsveränderung am Foramen jugulare kann sich auch auf die Funktion des N. Vagus und N. Glossopharyngeus auswirken, was unter anderem zu den bekannten Begleitbefunden des Schiefhalses wie Koliken und Schluckbeschwerden / Trinkschwächen führen kann.
Weiter kann eine Beeinträchtigung des Abflusses der V. Jugularis interna zu einer venösen Stauung im Hirn führen. (Liem 2010)

Mögliche Behandlungsansätze: Techniken, die die Sutura Occipitomastoidea pars jugularis und basilaris entlasten und damit Raum im Froamen jugulare schaffen, haben eine tonussenkende Wirkung auf den M. Sternocleidomastoideus der betroffenen Seite. Gleichzeitig ist häufig eine spontane Verbesserung sowohl der aROM als auch der pROM zu beobachten.
Die verbesserten Raumverhältnisse im Foramen jugulare haben auch einen positiven Impakt auf die restlichen austretenden Strukturen, welche ihre Zielorgane sowohl sensorisch als auch motorisch besser versorgen können.

3.4.2 Foramen magnum

Das Foramen magnum ist die Durchtrittstelle der Medulla olblongata und damit der Übergang vom Hirn ins Rückenmark. In der Medulla oblongata verlaufen unter anderem die motorischen und sensorischen Nervenstränge, liegen die Nervenkerne der Hirnnerven und das Atemzentrum.
Weiter verlaufen die aufsteigenden Fasern des Ramus spinalis des N. Accessorius, der später als Ramus externus den M. Sternocleidomastoideus und M. Trapezius versorgt, die V. Spinalis, A. Spinalis und die A. vertebralis durch das Foramen magnum.
Faszial setzen hier die Dura mater cranialis und spinalis an.

Knöchern hat das Foramen magnum in seiner innerossären Form und seinem Spannungsverhältnis einen grossen Einfluss auf die Bildung und Form der beiden Kondylen.
Da das Foramen magnum in einem engen Zusammenhang mit dem Atlas und dem Axis steht, mit denen es den Occiput-Atlanto-Axis Komplex (OAA) bildet, werden die Einflüsse auf den Schiefhals unter Berücksichtigung des ganzen OAA-Komplexes betrachtet.

3.4.2.1 Der Occiput-Atlanto-Axis Komplex (OAA)

Der Occiput-Atlanto-Axis Komplex (OAA) bezeichnet das funktionelle Dreiergestirn des Foramen magnum, Atlas und Axis, welches auf verschiedensten Ebenen eng miteinander verknüpft ist.
Der Atlas unterscheidet sich in seiner Form von den anderen Wirbeln dadurch, dass er viel „flacher" ist und nur sehr kurze Prozessii hat. Artikulär steht er cranial mit dem Os occiput, caudal mit dem Axis in Bezug. Gleichzeitig schiebt sich der Dens axis ventral ins Foramen vertebralis des Atlas und bildet dadurch einen knöchernen Hebel, um das Abknicken des Kopfes auf Höhe Foramen magnum und Atlas und die Bewegung in der a-p-Achse zu limitieren. Er bildet zugleich eine knöcherne Rotationsachse um die der Atlas frei drehen kann. Die „flache" Form mit den kurzen Prozessi und die zusätzliche Verankerung durch den Dens axis ermöglicht es dem Atlas, eine optimale Vermittlerrolle zwischen dem Os occiput und dem Axis zu spielen. Der OAA-Komplex ermöglicht uns in seiner knöchernen Anordnung eine maximale Mobilisation nach cranial mit maximaler Stabilisation nach caudal bei bestmöglichem Schutz der hochsensiblen neuralen Strukturen, die durch das Foramen magnum verlaufen.
Eine Vielzahl von Ligamenten, Kapselstrukturen und Faszien bilden eine zusätzliche Verankerung nach anterior, posterior und lateral.
Die kräftige Nackenmuskulatur bildet nebst der aktiven Beteiligung an der Stabilität und der Mobilität des Kopfes auch einen Schutzgürtel für die auf

grosse Krafteinwirkungen sehr empfindlich reagierende Region des OAA-Komplexes.

3.4.3 Der OAA-Komplex im Bezug zum Schiefhals und mögliche Behandlungsansätze

Der OAA-Komplex steht in einem sehr engen Bezug zum Schiefhals. Durch die Rotation und innerossäre Torsion des Os occiput, ausgelöst oder unterhalten durch die asymmetrischen muskulären, duralen und faszialen Spannungen, wird das Foramen magnum in seiner Form, seiner Position zum Atlas und seiner Beweglichkeit stark beeinträchtigt. Die durchtretenden Strukturen können durch die Rotation und Lateroflexion des Kopfes, die opisthotone Haltung oder eine knöcherne Formveränderung am Foramen magnum in ihrer Viskoelastizität beeinträchtigt werden. Insbesondere der Umstand, dass die den M. Sternocleidomastoideus und M. Trapezius innervierenden Fasern des N. Accessorius durch das Foramen magnum aufsteigen und dadurch bereits ein erstes Mal irritiert werden können, zeigt, wie fest der Schiefhals mit dem OAA-Komplex verbunden ist.

In Zusammenhang mit Fehlstellungen im Bereich des OAA-Komplexes sind oft eine grosse motorische Unruhe des Säuglings im Wachzustand, Unwohlsein und weinen in der Rückenlage (wollen getragen werden um den OAA-Komplex zu entlasten) mit daraus folgenden Schlafstörungen und vegetative Anpassungsprobleme zu beobachten.

Die einseitige muskuläre und fasziale Spannung im OAA-Komplex wird über die zahlreichen Spannungsrezeptoren auf den restlichen Körper übertragen, was zu einem Tonusanstieg auf der betroffenen Seite, einer konvexen Haltung in der Wirbelsäule (C-Skoliose) und einer schlechten Auflage auf der Unterlage führen kann. Daraus folgen eine einseitige motorische Entwicklung und eine Verminderung der motorischen Antwort in Bezug auf Quantität, Qualität, Varabilität und Adaptation.

Mögliche Behandlungsansätze: Die Entfaltungstechniken zeigen in der Regel ein eindrückliches unmittelbares Resultat. Die Arbeit am Foramen magnum im Sinne von Raum schaffen, am faszialen Ausgleich des OAA-Komplexes und die Befreiung der knöchernen Strukturen im Bezug zu ihrem Bandapparat ermöglichen eine bessere Mobilität vom Os occiput, Atlas uns Axis. Dadurch ist eine Verlängerung des Nackens und somit das Aufgeben der opisthotonen Haltung möglich, die zu einer Entlastung der neuralen Strukturen führt.

Führt man die Lösung des OAA-Komplexes weiter und entfaltet die gesamten dorsalen muskulären, faszialen und neuralen Strukturen bis ins Sacrum, kann sich der Tonus im gesamten Körper regulieren.

Der Säugling reagiert meist unmittelbar mit einer besseren motorischen Antwort. Er kommt in die motorische Ruhe, die bilaterale Organisation, die Auflage auf die Unterlage und das Greifen werden besser. Der aROM und pROM des Kopfes wird grösser. Die ventrale Kette bekommt mehr Spannung, was sich positiv auf die Verdauung und die Position der inneren Organe auswirken kann. Das Loslassen ist meist ein Moment des zur Ruhe kommen. Der Säugling wirkt zufrieden und in sich ruhend. Oft ist eine Zunahme des Lautierens zu beobachten.

Sind die Kondylen mit dem Atlas verkeilt oder besteht eine laterale Verschiebung des Atlas im Bezug zum Os occiput, kann eine sanfte Impulstechnik am Atlas die faszialen Strukturen lösen und den Atlas wieder in seine ursprüngliche Position gleiten lassen.

Bei Blockaden im OAA-Komplex ist in der Regel der Beizug eines Chiropraktikers nötig, der die entsprechenden Blockaden mobilisiert und somit eine Ausrichtung der Beteiligten Strukturen erst ermöglicht.

3.4.4 N. Hypoglossus

Der N. Hypoglossus verläuft durch den Canalis hypoglossi, der durch den Partes laterales des Os occiput verläuft. Er ist der einzige Nerv, der die Zunge motorisch innerviert. Dadurch hat er eine zentrale Funktion beim Essen, Trinken, Schlucken und Sprechen.

3.4.4.1 Der Canalis Hypoglossii im Bezug zur Trinkschwäche und mögliche Behandlungsansätze

Alleine schon auf Grund seiner Funktion wird deutlich, welch zentrale Rolle der N. Hypoglossus beim Trinken spielt. Auf Grund seiner Austrittstelle kann man sich gut vorstellen, dass er durch eine Fehlstellung des Os occiput unter Zug kommen und dadurch seine Viskoelastizität vermindert werden kann.

Eine verminderte Koordination und Kraft der Zunge erschwert den Aufbau des Vakuums und damit das Saugen.

Mögliche Behandlungsansätze: Alle Techniken die den OAA-Komplex und die Stellung des Os occiput im Speziellen verbessern, haben einen Einfluss auf die Funktion des N. Hypoglossus und damit auch auf das Trinken des Säuglings.

Es gilt beim Trinken zu beachten, dass ausser der Zunge auch die Gesichts- und Schlundmuskulatur und die sensorische Information über Zunge, Lippen und Rachen am ganzen Trinkprozess beteiligt sind. Es ist daher zusätzlich hilfreich, wenn man kinderspezifische Techniken zur Behandlung der entsprechenden Hirnnerven kennt.

3.5 Das Hyoid

Das Hyoid hat keine knöcherne Verbindung zu anderen Knochen und wird nicht zum Schädel gezählt. Über seine muskulären, ligamentären und faszialen Verbindungen steht es jedoch in einer sehr engen Beziehung zum Schädel.

Das Hyoid wird rein muskulär und faszial am Ort gehalten, wobei die . suprahyale Muskulatur das Zungenbein nach oben und die infrahyale Muskulatur das Zungenbein nach unten zieht. Muskuläre Verbindungen bestehen zu Processus styloideus, Processus Mastoideus, Mandibula, Kehlkopf, Sternum und Scapula.

Durch das Ligamentum stylohyoideum wird das Hyoid nach cranial verankert und somit nach caudal in seiner Bewegung limitiert.
Im Zusammenhang mit dem Schiefhals sind vor allem die mukulären Verbindungen zum Processus styloideus und Processus Mastoideus interessant, da sie durch eine Fehlstellung des Os temporale direkt auf die Funktion des Hyoid Einfluss nehmen. (s. 3.3)

Wie bereits im Kapitel 3.2.2 ausgeführt, ist das Hyoid fest ins Netz der Halsfazien eingebunden und damit direkt von allen Spannungen im faszialen System mitbetroffen.
Das Hyoid hat eine wichtige Funktion beim Sprechen, Atmen und Schlucken. So stabilisiert das Hyoid zum Beispiel die Zunge, die dadurch in der Lage ist, sich gezielt zu bewegen.

3.5.1 Das Hyoid und seine Beziehungen zum Schiefhals und zur Trinkschwäche und mögliche Behandlungsansätze

Wie schon unter 3.5 erwähnt, wird das Hyoid durch den Tonusanstieg im M. Sternocleidomastoideus und der daraus entstehenden Positionsveränderung des Os temporale über die am Processus Mastoideus und Processus styloideus inserierende Muskulartur aus seiner Mitte heruausgezogen. Zusätzlich wird es über die engen Verbindungen zu den Fascien in eine Fehlstellung gebracht. Beim Säugling mit Schiefhals ist oft ein hochgestelltes Hyoid mit einer Rotationsfehlstellung zu beobachten.

Mögliche Behandlungsansätze: Zur Aufhebung der Fehlstellung eignen sich fasziale Techniken für die Haslfascien und direkte Techniken am Hyoid. Da das Hyoid oft auch im Zusammenhang mit einer Dysfunktion im OAA-Komplex steht, ist die Behandlung desselben immer mit einzubeziehen. Der Ausgleich zwischen dem Os occiput und dem Hyoid hat meist eine tonussenkende Auswirkung auf das Hyoid und den OAA-Komplex und gibt zusätzlich viel anterior-posterioren Raum an der Schädelbasis.

Bei einer hartnäckigen opisthotonen Haltung kann das Lösen des Hyoids sehr hilfreich sein. Da eine Fehlstellung des Hyoids die Atemwege verengen kann, versuchen die betroffenen Säuglinge über die opisthotone Haltung ihre Atemwege frei zu halten und somit eine Nackenverlängerung zu vermeiden.

Oft berichten die Mütter in der nächsten Sitzung, dass die Kinder „besser" trinken, sei es ausdauernder, sich weniger verschluckend oder die Koordination von Atmung und Schlucken besser koordinierend, wodurch sie weniger Luft schlucken und damit Koliken verringert werden können.

4 Der Schiefhals und das viszerale System

Es würde den Rahmen sprengen, detaillierter auf das Thema einzugehen. Trotzdem möchte ich das Thema kurz streifen, da meine Erfahrung ist, dass es sich gerade bei hartnäckigen Schiefhaltungen ohne muskuläre Verkürzung und ossäre Blockaden lohnt, das viscerale System zu prüfen. Dabei empfiehlt es sich unter anderem die Lungen, das Diaphragma, die Leber, das Lig. Umbilicale, den Magen, die Nierenloge, den Darm und den M. Psoas als mögliche Störfaktoren zu überprüfen. Oft unterhalten viscerale Störfaktoren über das fasziale System die Seitneigung des Kopfes. Bei der Behandlung der entsprechenden visceralen Strukturen ist meist eine spontane Aufrichtung des Kopfes zu beobachten.

5 Schlusswort

Mit den vorangehenden Ausführungen habe ich versucht, die vielschichtigen und komplexen Zusammenhänge beim Schiefhals und Plagiocephalus aufzuzeigen. Die Arbeit hat keinen Anspruch auf Vollständigkeit, da nicht alle Aspekte bis ins letzte Detail nachgeforscht und aufgeführt werden konnten. Trotzdem hoffe ich, dass sie dazu anregt, beim Behandeln eines Säuglings mit Schiefhals / Plagiocephalus den Blickwinkel zu öffnen und zusätzliche Strukturen zu berücksichtigen, sowohl beim Befunden als auch beim Behandeln.

Es wurde in Studien nachgewiesen, dass gezielte Physiotherapie das Outcome bei einem Schiefhals deutlich verbessert. Es wäre aus meiner Sicht interessant, in einer RCT-Studie zu prüfen, ob es bezüglich Symmetrieentwicklung und Behandlungsdauer einen relevanten Unterschied gibt zwischen der Anwendung klassischer Physiotherapie und klassischer Physiotherapie unter Einbezug craniosacraler Techniken.

6 Abkürzungen

SSB -> Synchondrosis sphenobasilaris

aROM -> activ range of motion

pROM -> passiv range of motion

7 Literaturverzeichnis

A.Tessmer, P.Mooney, and L.Pelland. *A develpement perspective on congenital muscular torticollis: a critical appraisal of evidence.* Pediatr Phys Ther 2010;22:378–383.
Blechschmidt, Erich. *Ontogenese des Menschen, kinetische Anatomie.* Kiener, 2012.
EssentialAnatomy5. *App.*
Kahle, Werner. *Taschenatlas der Neurologie; Nervensystem und Sinnesorgane.* Vol. Vol. 5 überarbeitete Auflage. Thieme Verlag.
Liem, Thorsten. *Kraniosakrale Osteopathie, 5. Auflage.* Hippokrates, 2010.
Mittenegger, Elena. *Frühkindlicher Torticollis.* Skript CAS Pädiatrie ZHAW, Februar 2016.
Moore, Keith L. *Grundlagen der medizinischen Embryologie, 2. Auflage.* Enke, 1996.
Netter, Frank. *Atlas der Anatomie des Menschen, Gesamtausgabe.* Vols. 1-3. Elsevier; Urban & Fischer.
—. *Nervensystem 1; Neuroanatomie und Physiologie.* Thieme Verlag, 1987.
Paoletti, Serge. *Faszien.* Vol. 2. Auflage. Elsevier, Urban & Fischer, 2011.
Rohen, and Lütjen-Drecoll. *Funktionelle Embryologie.* Vol. Vol 3. Auflage. Schattauer.
van Son, Careen. *Schiefhals beim Säugling: Prävention, Erkennung und Behandlung.* Physioactive , 2-2012.
Wondrusch, Christine. *Kopfdeformitäten und Halsschiefhaltungen im Säuglingsalter.* Skript CAS Pädiatrie ZHAW , 9. Februar 2016.

7.1 Bildernachweis

Abb. 1 Darstellung in Ahnlehnung aus Liem mittels Word von B. Graf Eckert
Abb. 2 Foto B. Graf Eckert
Abb. 3 Foto B. Graf Eckert
Abb. 4 Bild generiert aus Essential Anatomy App von B. Graf Eckert
Abb. 5 Bild generiert aus Essential Anatomy App von B. Graf Eckert